Documentos SEMG

Manejo y derivación

Insuficiencia Venosa Crónica en AP

Dr. Roberto A. Maya Andrade
Especialista en Medicina
Familiar y Comunitaria
Médico de Familia del Área II
Cangas del Narcea. Asturias

Dr. Fernando Pérez Escanilla
Doctor en Medicina y Cirugía
Especialista en Medicina Familiar
y Comunitaria
Médico de Familia del Centro de Salud
de San Juan. Salamanca

Coordinador de la Monografía
Dr. Fernando Pérez Escanilla

El Médico
saned GRUPO
SEMG Sociedad Española de Médicos Generales y de Familia

Abreviaturas

AAS: Ácido Acetilsalicílico
AINEs: Antinflamatorios No Esteroideos
AP: Atención Primaria
CEAP: Clasificación CEAP (*clinical-etiological-anatomical-pathophysiological*)
DM: Diabetes Mellitus
EAP: Enfermedad Arterial Periférica
EEII: Extremidad Inferior
EP: Embolia Pulmonar
ETEV: Enfermedad Trombo Embólica Venosa
FA: Fibrilación Auricular
FMH: *Fast-Moving Heparin*
HBPM: Heparina Bajo Peso Molecular
HTA: Hipertensión Arterial
HTV: Hipertensión Venosa
IC: Insuficiencia Cardiaca
IMC: Índice de Masa Corporal
ITB: Índice Tobillo Brazo
IVC: Insuficiencia Venosa Crónica
SPT: Síndrome Postrombótico
SVP: Sistema Venoso Profundo
TEP: Tromboembolismo Pulmonar
TVP: Trombosis Venosa Profunda
VSM: Vena Safena Mayor
VSm: Vena Safena menor

saned GRUPO

© SANED 2017
Reservados todos los derechos.
Ninguna parte de esta publicación podrá ser reproducida, almacenada, o transmitida en cualquier forma ni por cualquier procedimiento electrónico, mecánico, de fotocopia, de registro o de otro tipo sin la autorización por escrito del titular del Copyright.

Depósito Legal: M-13244-2017

Capitán Haya, 60. 28020 Madrid. Tel.: 91 749 95 00
Anton Fortuny 14-16, Edificio B, 2º, 2ª 08950
Esplugues de Llobregat (Barcelona). Tel.: 93 320 93 30

Índice

Introducción 4

Anatomía y fisiología venosa 5

Anatomía venosa 5

- Sistema venoso superficial 6
- Sistema venoso profundo 6
- Venas perforantes 6
- Estructura de las válvulas 7

Fisiología venosa 7

Epidemiología y fisiopatología de la IVC 8

Concepto 8

Prevalencia 9

Factores de riesgo asociados 10

Hipertensión venosa (HTV) 10

Disfunción endotelial venosa 11

Valoración clínica y formas de presentación de la IVC 13

Anamnesis 13

Exploración física 14

Pruebas complementarias 14

Formas clínicas 15

Diagnóstico diferencial en la IVC 18

Enfermedad arterial periférica (EAP) 18

El pie diabético 19

Otros diagnósticos diferenciales 20

Tratamiento de la IVC 21

Modificación del estilo de vida 21

Tratamiento compresivo 21

Tratamiento farmacológico 24

Terapia intervencionista 25

Complicaciones de la IVC 26

Eccema varicoso 26

Varicoflebitis 26

Varicorragias 27

Úlceras varicosas 27

Trombosis venosa profunda 30

Síndrome postrombótico (SPT) 31

Criterios de derivación de la IVC y seguimiento desde AP 33

Puntos clave en la IVC 34

Insuficiencia Venosa Crónica en Atención Primaria: Manejo y derivación

Introducción

La Insuficiencia Venosa Crónica (IVC) es la enfermedad vascular más frecuente en el conjunto de la población española y se caracteriza por ser crónica, progresiva y no siempre benigna. Su prevalencia en mujeres es del 64%, y en varones del 37%. En estadios avanzados puede llegar a influir seriamente en la calidad de vida de nuestros pacientes con una morbimortalidad similar al fallo cardiaco.

La práctica clínica pone en evidencia que muchas personas con IVC no tienen tratamiento, porque ni siquiera han llegado a consultar por este motivo, y en caso de que lo hayan hecho, no reciben el adecuado.

Existen factores predisponentes de tipo congénito y frecuentemente hereditario, sobre los que actúan a lo largo de la vida factores desencadenantes, entre los que destaca de manera llamativa en los últimos tiempos, el sobrepeso en la población general.

La evolución de la IVC es habitualmente lenta, y tienen que transcurrir décadas desde su inicio para que aparezcan signos y síntomas graves. El reflujo venoso generado a partir del fallo de la función valvular es el hecho inicial a partir del cual se genera la Hipertensión Venosa Crónica (HTV). En la de etiología secundaria, dicho fallo es consecuencia de la fibrosis valvular secundaria a la trombosis.

El endotelio y el glicocálix a través de un receptor especializado son críticos a la hora de detectar los cambios que se producen en la IVC. La expresión de moléculas de adhesión permite la activación de leucocitos que conducen a la unión endotelial, diapédesis y transmigración en las venas / válvulas venosas, que conllevarán a la disfunción endotelial venosa. Sin duda alguna, los nuevos avances terapéuticos vienen por esta vía.

Una buena anamnesis y correcta exploración física siguen siendo las herramientas más importantes que el médico de Atención Primaria tiene para el diagnóstico de sus diferentes formas clínicas y realizar el diagnóstico diferencial con otras enfermedades de los miembros inferiores. La irrupción de pruebas diagnósticas al alcance del médico de familia le ayudará en el proceso diagnóstico y de seguimiento de esta patología. La valoración desde AP debe estar encaminada a definir el tipo de enfermedad venosa, el estadio evolutivo, y descartar otras etiologías posibles; sin olvidar establecer el grado de discapacidad y de afectación en la calidad de vida.

La modificación del estilo de vida, la terapia compresiva, los fármacos y la terapia intervencionista son los pilares fundamentales

para el abordaje integral del tratamiento de la IVC. Sin perder de vista las complicaciones que pueden presentar en esta patología: desde el eccema varicoso, las varicoflebitis, varicorragias, úlceras varicosas y trombosis en sus diferentes formas. Mención especial merece el síndrome postrombótico y los criterios de derivación al cirujano vascular.

El objetivo fundamental de esta monografía es intentar que el médico general y de familia considere la IVC como un problema de salud importante en la población a su cargo y se familiarice con la enfermedad para poder dar la mejor solución a cada paciente, en aras de su calidad de vida. Si se consigue, sus pacientes se lo agradecerán.

Anatomía y fisiología venosa

El conocimiento de la anatomía y fisiología del sistema venoso de los miembros inferiores es importante para entender la fisiopatología, las manifestaciones clínicas y lograr un abordaje terapéutico óptimo de la IVC.

Las venas, de forma general, se caracterizan por tener paredes delgadas que se colapsan en ausencia de flujo sanguíneo. Están constituidas por tres capas, que de fuera a dentro son: **adventicia**, la más gruesa, rica en tejido conjuntivo; la **media**, más delgada, con escasas fibras musculares; y la **íntima o endotelial**, desde donde se originan las válvulas semilunares, que evitan el reflujo de sangre a las extremidades[1,3].

Anatomía venosa

La anatomía venosa desde el advenimiento de la ecografía doppler ha sufrido grandes cambios, al igual que la nomenclatura utilizada para describirla, quedando en desuso algunos términos que se prestaban a confusión[1,2].

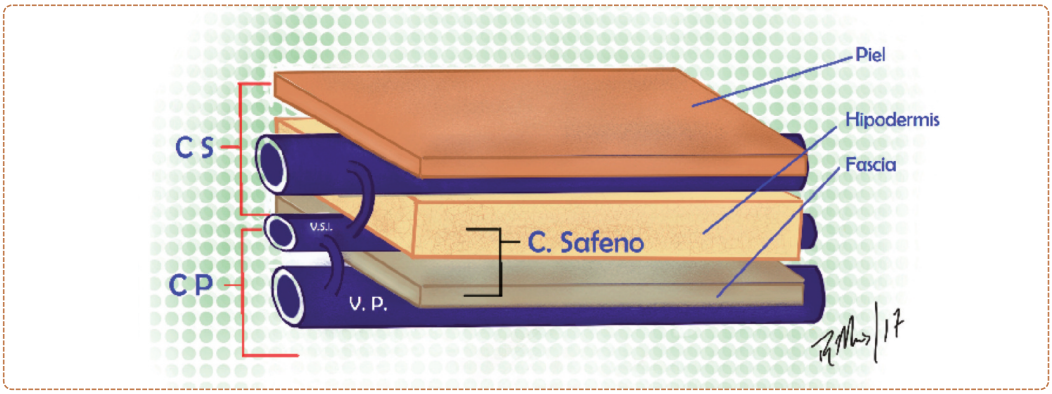

Figura 1: Compartimento Superior (CS); Compartimento Profundo (CP); Vena Safena Interna (V.S.I.), Vena Profunda (V.P.)

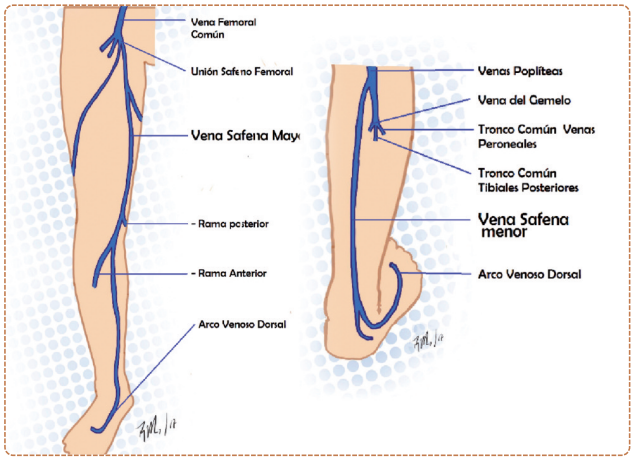

Figura 2: Anatomía Venosa Superficial (cara anterior y posterior)

Desde esta perspectiva, imaginemos esquemáticamente una gran red, formada por tres sistemas: las venas superficiales, el sistema profundo, comunicados ambos entre sí por las venas perforantes. El enlace entre venas del mismo estrato se realiza por las venas comunicantes (Fig. 1).

Sistema Venoso Superficial (Fig. 2)

Se encuentra comprendido entre la fascia muscular y la dermis (tejido celular subcutáneo); en él se encuentra el *compartimento safeno*, identificable ecográficamente y que aloja a las venas safenas y sus orígenes. Este sistema se inicia en el arco venoso dorsal, que va a drenar hacia la vena safena mayor por la zona medial de la pierna, y a la safena menor por la región lateral.

La vena safena mayor (VSM) es la de mayor longitud de toda la anatomía humana, asciende por la cara medial del miembro inferior hasta desembocar en la vena femoral, y posee aproximadamente de 10 a 20 válvulas[3,4,5].

La *vena safena menor (VSm)* se dirige en sentido proximal por la región media posterior de la pierna, atravesando la fascia para unirse a la vena poplítea (parte del sistema venoso profundo), y posee de entre 7 a 13 válvulas[3,4,5].

Sistema Venoso Profundo (Fig. 3)

Este sistema discurre en relación estrecha con vasos, nervios y estructuras óseas; es por donde circula el mayor volumen de sangre en el miembro inferior. Históricamente se nominaba a las venas de este sistema en relación a la arteria a la que acompañaban, pero en algunos casos generaba confusiones, por lo que se adoptó una nueva nomenclatura desde hace varios años. Resumiendo: la vena femoral superficial ahora se denomina *vena femoral*, quedando vigente los términos *vena femoral común* y *vena femoral profunda*. Actualmente se utiliza venas poplíteas en lugar de vena poplítea dada la frecuencia de duplicidad que se evidenció con el uso de la ecografía. Así también, ahora se nombran como venas musculares las venas del sóleo y gemelares[1,2,3,4,5].

Venas Perforantes

Su número, distribución y tamaño varían considerablemente de un individuo a otro, por lo

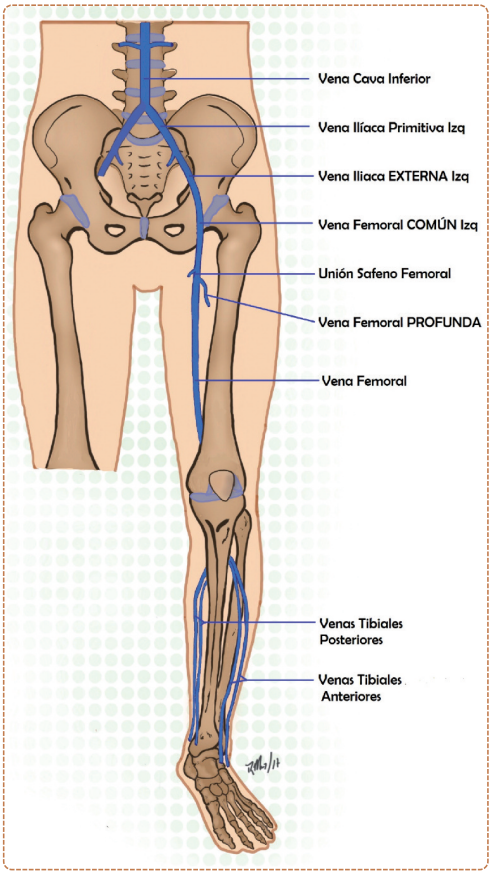

Figura 3: Anatomía Venosa Profunda

que se nombran en relación a la topografía. Penetran la fascia muscular comunicando los sistemas superficiales y profundos; favoreciendo el mecanismo de bomba y evitando el reflujo de sangre de un sistema a otro, sobre todo en la bipedestación[1,3,4].

Estructura de las válvulas

La principal función de las válvulas es la de impedir el reflujo sanguíneo, de ahí que cualquier disfunción en ellas genere síntomas y signos de IVC. Presentan una estructura bicúspide, capaz de soportar presiones altas (250-300 mmHg). Su distribución varía entre cada persona, pero suelen ser más numerosas cuanto más distal de la extremidad nos encontremos (tienen que soportar mayores presiones hidrostáticas)[1,6].

Fisiología venosa

Una vez que se ha producido el intercambio gaseoso en el lecho capilar, la sangre retorna al corazón en un flujo unidireccional, favorecido por la acción de las válvulas venosas, y que depende a su vez de los gradientes de presión generados por el tórax y el abdomen cuando nos encontramos en decúbito, y de los músculos de la pantorrilla que actúan como bomba, en bipedestación[3,6].

Podemos decir que existen dos mecanismos fisiológicos que intervienen en el retorno venoso dependiendo de la actividad y de nuestra posición corporal:

- **En ortostatismo o decúbito:** El retorno va a estar determinado por la *¨vis a tergo¨* (remanente de la fuerza de propulsión sistólica del ventrículo izquierdo); la *¨pulsación de arterias paravenosas¨*, la *¨vis a fronte¨* (fuerza de aspiración generada por la contracción miocárdica y músculos respiratorios); y por el *¨tono autónomo¨* de la pared venosa.
- **Durante la marcha:** El flujo va a depender

de la *¨compresión venosa plantar¨* (que favorece la *¨vis a tergo¨*); la *¨bomba muscular de la pantorrilla¨* (uno de los mecanismos principales); y la función de las *¨válvulas venosas¨* (que apoyan la acción de los músculos de la pantorrilla, determinando un flujo unidireccional de sangre hacia el corazón, ya que impiden el reflujo).

Otra de las funciones de este sistema es la de reservorio de volemia (contiene la mayor cantidad de sangre, 60%, de todo el volumen circulatorio); además, cumple un papel importante en la termorregulación corporal y gracias a sus propiedades histológicas es capaz de soportar grandes variaciones de volumen sin aumento de la presión intravascular[3,4,6].

La disfunción de cualquiera de estos mecanismos generará un aumento de dicha presión intravascular, que provocará cambios en la fisiología vascular, como veremos más adelante en la fisiopatología.

Bibliografía

1. Julie A Freischlag and Jennifer A Heller, 'Enfermedades Venosas', in Sabiston. Tratado de Cirugía, 19th edn (Elsevier España, S.L.U., 2013), pp. 1801–18.
2. C. G. Vera, Héctor Jiménez, and Jorge Hernando Ulloa, 'Nomenclatura de Las Venas de Los Miembros Inferiores Y Términos En Flebología. Los Consensos Internacionales', Revista Mexicana de Angiologia, 2012, 93–99.
3. Julie A Freischlag and Jennifer A Heller, 'Enfermedades Venosas', in Sabiston. Tratado de Cirugía, 19th edn (Elsevier España, S.L.U., 2013), pp. 1801–18.
4. Alfonso J. Tafur and Suman Rathbun, 'Trastornos venosos crónicos', in Medicina Vascular 2a Ed, 2014, pp. 639–51.
5. Nitin Garg and Peter Gloviczki, 'Insuficiencia Venosa Crónica', in Medicina Vascular > E>, 2014, pp. 652–66.
6. Tim Hartshorne and David Goss, 'Anatomía Del Sistema Venoso de La Extremidad Inferior Y Evaluación de La Insuficiencia Venosa', in Ecografia Vascular 3ª Edición, ed. by Elselvier, 2010.

Epidemiología y fisiopatología de la IVC

Concepto

La IVC es la enfermedad vascular crónica más frecuente en el conjunto de la población y se caracteriza por ser crónica, progresiva y no siempre benigna. El término IVC hace referencia a un grupo de síndromes clínicos cuya base fisiopatológica común es la HTV en las extremidades inferiores[1]. Es una situación de dificultad para el retorno venoso, independientemente de la postura y de la actividad, en la que la sangre venosa fluye en sentido opuesto a la normalidad, es decir desde el sistema venoso profundo al superficial[2].

La IVC se puede manifestar de forma moderada, como es el caso de las varices reticulares o telangiectasias (Fig. 1), o de manera más avanzada, con la aparición de alteraciones cutáneas (úlcera), sangrados (varicorragia) y flebitis superficial. En estadios avanzados puede llegar a influir seriamente en la calidad

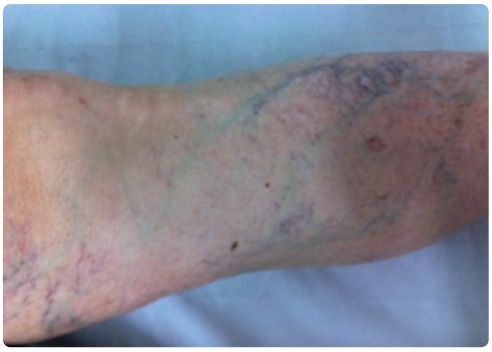

Figura 1: Telangiectasias y varices

de vida de nuestros pacientes con una morbimortalidad similar al fallo cardíaco. Una correcta anamnesis y exploración física permiten el diagnóstico sindrómico[3]. Por otra parte, la calidad de vida percibida por los pacientes con IVC se correlaciona con la gravedad objetivamente evaluada por el médico de Atención Primaria[4].

Asimismo, nuestra experiencia clínica nos pone en evidencia que muchas personas con IVC no tienen tratamiento, porque ni siquiera han llegado a consultar por este motivo, y en caso de que lo hayan hecho, no reciben el tratamiento adecuado porque no siempre disponemos de los medios apropiados para el diagnóstico. Se impone por nuestra parte el conocimiento de la historia natural de la IVC para el manejo diagnóstico y terapéutico. Los gestores sanitarios tienen que valorar la magnitud del problema de salud que supone la IVC, toda vez que son responsables de ofertar los medios necesarios para desarrollar una atención adecuada de esta patología[5]. En definitiva, la IVC es una enfermedad cuya gravedad está infravalorada a nivel clínico, epidemiológico y de gestión[6].

Prevalencia

La mayoría de los autores coincide en que la prevalencia de la IVC oscila entre el 50 y el 70% de la población general[5,7,8,9,10]. En España, el estudio DETECT-IVC, con sus dos ediciones en 2001 y 2006, ha supuesto un hito muy importante en el diagnóstico de IVC. El paso del tiempo ha producido un incremento de signos y síntomas de IVC atribuibles al envejecimiento de la población. La prevalencia de IVC en mujeres es del 63-64%, y en varones del 36-37%[5,8]. Se resaltan como manifestaciones clínicas: pesadez de piernas (55%), varículas (52%), hinchazón (39%), dolor (37%), varices (34%), calambres (32%), parestesias (28%) y úlcera varicosa (3%)[5]. En nuestro país, solo la prevalencia de varices, supera el 15% en las personas mayores de 16 años[9]. Entre el 30% y 35% de las varices presentan complicaciones en forma de varicoflebitis, varicorragia, alteraciones cutáneas o úlcera. Por otra parte, se considera que el 80% de los enfermos que han desarrollado una trombosis venosa presentan signos y síntomas graves en un periodo de 8 a 10 años.

Los síntomas se exacerbaban con más frecuencia al final del día (63%), en el verano (51%), por la noche (44%) o tras pasar mucho tiempo de pie (40%). El 21% de los pacientes que acuden a la consulta lo hacen por problemas venosos en MMII, existiendo diferencias

Tabla 1. Distribución por sexo de los factores de riesgo de IVC

FACTORES DE RIESGO	MUJERES	VARONES
Vida sedentaria	++++	+++
Antecedentes familiares*	++++	++
Sobrepeso	++++	+++
Embarazo	+++++	-
Profesión de riesgo**	+++	+++
Tratamiento hormonal (estrógenos)	++	inapreciable
Antecedentes de TV	+	+
Edad	++++	++
Raza (nórdicos, centroeuropeos)	++	+
Calor	+++	++
Pies planos	+	+

* El riesgo se duplica si un progenitor la padece **Bipedestación habitual y prolongada. Elaboración propia

significativas entre varones (12%) frente a mujeres (26%)[10].

La prevalencia de factores de riesgo que condicionan nuestra patología también ha sido objeto de estudio y se destaca de manera llamativa la importancia del aumento del porcentaje de sobrepeso que se identificó en el 45% de las mujeres y el 34% en varones[5].

Factores de riesgo asociados

En la IVC juega un papel determinante la HTV, que puede ser de etiología primaria o secundaria. La prevalencia de la primera se sitúa en el 95% de las causas de IVC. En el desarrollo de la primera puede considerarse la presencia de factores predisponentes de tipo congénito y frecuentemente hereditario, sobre los que actúan a lo largo de la vida factores desencadenantes. Son factores predisponentes la avalvulación tanto en el sistema venoso profundo como en el superficial, la distribución anómala de las válvulas y las alteraciones morfológicas de la pared venosa en referencia al equilibrio entre las fibras de colágeno y la elastina. La etiología de la IVC secundaria es la trombosis del sistema venoso profundo (síndrome postrombótico)[1].

En la Tabla 1 se puede observar la distribución de factores de riesgo asociados a la IVC por sexos. En el sexo femenino tienen mayor relevancia todos los factores de riesgo, en especial los antecedentes familiares, la vida sedentaria y el sobrepeso, y, como no podía ser de otra manera, el embarazo.

Hipertensión venosa (HTV)

En circunstancias de normalidad y en situación de bipedestación, la presión venosa en los

plexos venosos de la extremidad inferior se encuentra entre los 10 y 15 mmHg. En la IVC de etiología primaria, el reflujo venoso generado a partir del fallo de la función valvular es el hecho inicial a partir del cual se genera la HTV. En la de etiología secundaria, dicho fallo es consecuencia de la fibrosis valvular secundaria a la trombosis[1]. En ambos casos actúan como factores desencadenantes los descritos en la Tabla 1. Todavía no está claro el papel que desempeña la inervación de la vena en su capacidad de aumentar en forma pasiva su volumen y la función de los mecanismos de bombeo muscular de la extremidad inferior.

La evolución de la IVC primaria es habitualmente lenta, y tienen que transcurrir décadas desde su inicio para que aparezcan signos y síntomas graves.

Disfunción endotelial venosa

La fisiopatología de la IVC es compleja e implica susceptibilidad genética, factores ambientales y el conocimiento del funcionamiento del glicocálix. El glicocálix endotelial es una tenue capa formada principalmente por mucopolisacáridos que recubre la membrana de las células endoteliales. Se ha demostrado la existencia del glicocálix en bacterias, en plaquetas y en diversas células, entre otras en la mucosa intestinal, en células linfoblastoides, leucocitos y endotelio vascular[7].

El endotelio y el glicocálix a través de un receptor especializado son críticos a la hora de detectar los cambios que se producen en la IVC. La expresión de moléculas de adhesión permite la activación de leucocitos que conducen a la unión endotelial, diapédesis y transmigración en las venas/válvulas venosas. Existe un conjunto de citoquinas, factores de crecimiento y proteasas producidas por leucocitos activados que se expresan y desequilibran dando como resultado un ambiente de inflamación persistente con los cambios clínicos que se observan habitualmente: telangiectasias, venas varicosas o presentaciones más avanzadas con cambios en la piel y ulceración venosa. El trabajo centrado en los cambios metabólicos, la modulación inflamatoria y la lisis del glicocálix contribuirá a profundizar nuestro conocimiento en la fisiopatología de la IVC y ofrecerá respuestas críticas para el tratamiento y la prevención[7].

Se observa disfunción endotelial sistémica en: tabaquismo, dislipidemia (elevación de colesterol-LDL, lipoproteínas de baja densidad oxidadas), hiperglucemia, prediabetes y síndrome metabólico, diabetes mellitus, hipertensión arterial, hiperhomocisteinemia, así como en sujetos con enfermedad coronaria, enfermedad vascular cerebral, insuficiencia cardíaca y disfunción eréctil. También se ha demostrado disfunción endotelial en enfermedades inflamatorias sistémicas como el lupus eritematoso y la enfermedad indiferenciada del tejido conectivo.

Además, el endotelio vascular desempeña un papel importante y se ha demostrado en indi-

viduos normales y en pacientes con IVC que el incremento en la presión venosa causa un aumento significativo de diversas moléculas de origen endotelial mediadoras de la inflamación como: molécula de adhesión leucocito-endotelio, molécula de adhesión intercelular y molécula de adhesión de células vasculares, entre otras. La magnitud del incremento en la concentración de estas moléculas y del factor de von Willebrand es mayor en pacientes con varices y alteraciones cutáneas que en aquellos con un padecimiento más leve (varices sin alteraciones cutáneas). Muchas de las alteraciones endoteliales se inician con cambios en el glicocálix.

El glicocálix tiene un importante papel en la fisiología vascular, ya que regula la permeabilidad de líquidos y moléculas y la distribución del flujo sanguíneo en la microcirculación. Además, participa con las células endoteliales en la coordinación de la vasomoción, previene la formación local de coágulos a través de acciones anticoagulantes y profibrinolíticas locales, evita la adhesión de las plaquetas y leucocitos a la pared vascular y, en general, defiende a la pared vascular en contra de diversas condiciones nocivas. La degradación del glicocálix endotelial puede darse por estímulos físicos como la presión sobre la pared vascular (*"shear stress"*) o químicos, como la hiperglucemia, la hipernatremia, la hipercolesterolemia, el estrés oxidativo y ciertas moléculas inflamatorias. El daño del glicocálix origina una alteración de sus funciones, incluyendo incremento de la permeabilidad a líquidos, solutos y lipoproteínas, así como aumento de la adherencia leucocitaria a la pared vascular y disfunción endotelial. Los factores que deterioran el glicocálix frecuentemente existen en enfermedades micro y macrovasculares (diabetes mellitus, aterosclerosis), lo que lleva a pensar que esta estructura podría ser importante en la fisiopatología de estos padecimientos. Así, aparece la posibilidad de terapéuticas dirigidas a proteger o restaurar el glicocálix endotelial como un tratamiento diferente en estas enfermedades[11].

En el futuro, el tratamiento de la IVC será para aquellos fármacos que restauren el glicocálix y que posean actividad antiinflamatoria a nivel endotelial, recuperando así la disfunción endotelial y, por tanto, eviten el desarrollo y progresión de la HTV.

Bibliografía

1. Marinel Lo Roura J; Puras Mallagray E, Cairols Castellote MA, Casals Solé EJ, Riambau Alonso V, Mulet Melia J, Lozano Sanchez FS y Escudero Rodríguez JR. Enfermedades Venosas y Linfáticas. Farrerras. 13ª Edición. 2010.
2. Guía Terapéutica del SACYL. Problemas de salud prevalentes en Medicina Familiar. Insuficiencia Venosa Crónica. Actualización en marzo de 2013.
3. Lozano Sánchez FS, Pina Rubiralta N y Luís Gorjón C. Manejo Extrahospitalario de la patología vascular. Medicine 2009;10(45):3013-20.
4. Lozano Sánchez FS, Carrasco Carrasco E, Diaz Sánchez S, González Porras JR, Escudero Rodríguez JR, Marinello Roura J y Sánchez Nevárez I. Chronic venous disease in Spain: Doctor-Patient correlation. European Journal of Vascular

And Endovascular Surgery. 44(2012)582-586.
5. Álvarez Fernández LJ, Lozano F, Marinel lo-Roura J y Masegosa-Medina JA. Encuesta epidemiológica sobre la insuficiencia venosa crónica en España: estudio DETECT-IVC 2006. Rv Angiología. 2008:60(1):27-36.
6. Lattimer CR. CVD: a condition of underestimated serverity. International Angiology. June 2014.Vol.33-No.3. Pág 222-228.
7. Raffetto JD y Mannello F. Pathophysiology of Chronic venous disease. International Angiology. June 2014.Vol.33-No.3. Pág 212-221.
8. Gesto-Castromil R, Grupo DETECT-IVC, García JJ. Encuesta epidemiológica realizada en España sobre la prevalencia asistencial de la insuficiencia venosa crónica en Atención Primaria. Estudio DETECT-IVC. Angiología 2001:53:249-60.
9. Bellmunt Montoya S, Diaz Sánchez S, Sánchez Nevárez I, Fuentes Camps E, Fernández Quesada F y Piquer Farrés N. Criterios de derivación entre niveles asistenciales de pacientes con patología vascular. Documento de consenso semFYC-SEACV. Rv Atención Primaria. 2012;44(9):555.e1-555.e11.
10. Escudero Rodríguez JR, Fernández Quesada F y Bellmunt Montoya S. Prevalencia y características clínicas de la enfermedad venosa crónica en pacientes atendidos en Atención Primaria en España: Resultados del estudio internacional Vein Consult Program. Rv Cirugía Española. 2014;92(8):539-546.
11. Alberto C, Frati-Munari. Importancia médica del glucocáliz endotelial. Arch Cardiol Mex. 2013:83(4):203-312.

Valoración clínica y formas de presentación de la IVC

A pesar de los avances tecnológicos en este campo, la clínica junto con la exploración física siguen siendo la base para el diagnóstico de IVC. La valoración desde AP debe estar encaminada a definir el tipo de enfermedad venosa, el estadio evolutivo, y descartar otras etiologías posibles; sin olvidar establecer el grado de discapacidad y de afectación en la calidad de vida[1,5].

Anamnesis

Dentro de los antecedentes familiares y personales hay que valorar la existencia de *factores de riesgo y enfermedades cardiovasculares* (tabaquismo, hipertensión arterial, diabetes mellitus, obesidad, dislipemia, arterioesclerosis); e *historia de tromboembolismo*. En cuanto al antecedente de úlcera venosa previa o actual, hay que reseñar su localización, cronología, síntomas asociados, factores desencadenantes y recurrencias; además de los tratamientos realizados y la respuesta a los mismos[1,2].

Es importante investigar sobre patologías que provoquen hipertensión venosa (ya sea por afectación muscular, aumento de la resistencia vascular, o por lesión valvular); y recordar que ciertos medicamentos pueden provocar ulceración (warfarina, heparina, sulpirida, hidroxiurea, metrotexato), y otros pueden alterar los procesos de cicatrización (hidroxiurea, anticoagulantes, AINEs, corticoides, colchicina, y algunos inmunosupresores)[1].

La sintomatología de la insuficiencia venosa es inconstante e inespecífica, varía desde la sensación de pesadez, tirantez, piernas can-

sadas, prurito, dolor, hasta parestesias y calambres; asociándose a IVC cuando empeoran con el calor, alivian con el frío y no se exacerban al caminar[1,2,3,5].

Exploración física

El examen físico debe estar encaminado a establecer la correlación entre la clínica descrita por el paciente y los hallazgos exploratorios propios de la IVC, sin olvidar que en algunos pacientes pueden no corresponderse los síntomas descritos con los signos encontrados; y hay que tener en cuenta la posibilidad de diagnósticos alternativos ante clínicas inconsistentes[6].

La valoración se debe realizar con el paciente de pie, y debe enfocarse en determinar la presencia de signos cutáneos propios de IVC (venas dilatadas, edema, lipodermatoesclerosis, etc.). Debe incluir la exploración de la movilidad activa y pasiva de las articulaciones del miembro afecto así como también de la marcha, pues patologías que favorezcan el sedentarismo empeoran el pronóstico. La palpación de pulsos arteriales (pedio y tibiales) debe ser algo constante junto con la determinación de la presión arterial; no se debe olvidar la exploración neurológica buscando datos de neuropatía. En caso de ulceración es importante describir las características clínicas de la misma (véase Complicaciones)[1,3,5,6].

Clásicamente se utilizaban varias maniobras (Trendelenburg y Perthes) para determinar la zona valvular insuficiente, pero dada la facilidad de acceso a la ecografía doppler solo se suele utilizar la maniobra de Schwart, que consiste en percibir la propagación de una onda, tras la percusión proximal de la pierna, a través del sistema venoso superficial distalmente[3,4,5].

Por último, de cara a la valoración de un paciente con clínica de IVC debemos tener presente que habitualmente coexiste con otras enfermedades crónicas (HTA, DM, EAP (Enfermedad Arterial Periférica), etc.), por lo que el estudio debe tratar de objetivar lesiones asociadas a las otras comorbilidades.

Pruebas complementarias

Si bien el diagnóstico es fundamentalmente clínico, en algunos pacientes es necesario utilizar algunas pruebas complementarias:

- **Ultrasonografía doppler:** es la prueba de elección y la más utilizada por ser económica, rápida, fácil y que combina la ecografía (que nos permite ver la anatomía del sistema venoso), con el doppler (que nos da información de la velocidad y dirección del flujo). El criterio ecográfico es la existencia de un reflujo retrógrado o inverso de más de 0.5 segundos de duración. Las indicaciones principales son la de evaluar a pacientes con clínica IVC para determinar el grado de insuficiencia o de obstrucción venosa, clínica inconsistente o dudas diagnósticas, en casos de evolución tórpida o atípicos, y antes de indicación de tratamiento quirúrgico[1,2,3,5].

- **Pletismografía:** Mide el volumen basal de sangre venosa en los miembros inferiores. Cuantifica el tiempo que se demora en recuperar el volumen basal tras vaciar el sistema venoso (flexo extensión de tobillo). Si el tiempo es menor de 24 segundos, será indicativo de reflujo. Esta relación es inversamente proporcional. Sus indicaciones principales son: pacientes con IVC (estadio C_3-C_6) sin alteraciones en la ecografía doppler y cuando se sospecha la alteración del sistema de bomba de la pantorrilla[3].

Existen otras pruebas, como la flebografía, TC-flebografía y la fleborresonancia magnética, indicadas cuando se plantean tratamientos intravasculares dificultosos o en casos complicados.

Formas clínicas

Las principales formas de presentación clínica son:

- **Venas dilatadas:** (Fig. 1 y 2) Es el signo más prevalente; afecta sobre todo a mujeres. Sus formas clínicas varían desde las *telangiectasias* (venas intradérmicas menores de 1 mm de diámetro); las venas *reticulares* (dilataciones subdérmicas de 1 a 3 mm) hasta las venas *varicosas* (vasos subcutáneos tortuosos mayores de 3 mm). La afectación del sistema venoso superficial se relaciona con la aparición de venas varicosas, mientras que el compromiso del sistema profundo no siempre provoca venas varicosas. La aparición de la corona flebectásica (o llamarada maleolar) suele indicar enfermedad venosa avanzada[1,2,4,5].

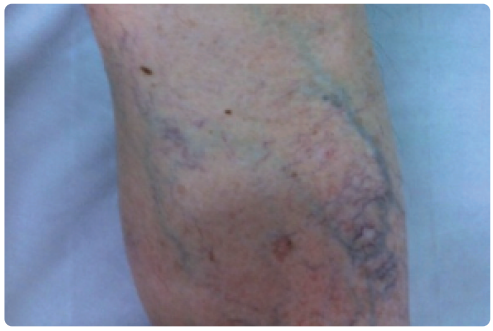

Figura 1: Telangiectasias, venas reticulares y varicosas (Varón de 73 años)

Figura 2: Variz y edema (Mujer 81 años)

- **Edema:** (Fig. 2) Generalmente limitado al miembro afecto, aparece inicialmente a nivel maleolar pero puede extenderse hasta la rodilla, respetando el pie. Suele ser blando y de patrón vespertino, disminuyendo durante la noche con el decúbito. No es específico de IVC, pudiendo aparecer asociado principalmente a insuficiencia cardíaca e insuficiencia renal[1,4,6].
- **Cambios en la coloración cutánea:** Se produce por la extravasación y depósito de he-

mosiderina en la piel. Es característica la coloración azul grisácea o amarronada. Se inicia por lo general en el maléolo interno, pudiéndose extender por toda la pierna[1,6].

- **Eccema/Dermatitis de estasis:** Su etiología es multifactorial; se desarrolla a partir del aumento de la permeabilidad vascular, la existencia de infiltrado inflamatorio, y el aumento de enzimas proteolíticas y otros productos metabólicos. Inicialmente localizado, pero puede llegar a generalizarse. Clínicamente debuta con lesiones eccematosas y pruriginosas, que pueden evolucionar hasta la aparición de costras, precedidas de edema, ampollas, descamación y erosiones. Hay que tener en cuenta que por alteración de la barrera cutánea se puede desarrollar sensibilidad a productos aplicados localmente durante el tratamiento, por lo que en casos de evolución tórpida estaría indicado realizar pruebas alérgicas epicutáneas[1,4,6].
- **Dolor:** Al igual que el resto de la clínica de la IVC, es inespecífico; puede estar limitado a zonas de alteraciones cutáneas (dermatitis, úlcera) o ser referido a toda la extremidad. Los pacientes suelen describirlo como un dolor sordo que se acompaña de pesadez o sensación pulsátil que se exacerba con la actividad y con la bipedestación prolongada; que remite o mejora con la elevación de miembros inferiores y el reposo[1,4,5,6].
- **Lipodermatoesclerosis:** (Fig. 3) Se debe a la coexistencia de induración, depósito de hemosiderina, inflamación y exudado. Puede definirse como una paniculitis fibrosante del tejido celular subcutáneo. Asienta, en estadios iniciales, en la región del maléolo medial, y al igual que otras manifestaciones de la IVC suele progresar en sentido ascendente respetando el pie (no es frecuente que sobrepase el tercio medio de la pierna). Existe una intensa pigmentación en la piel que recubre la zona con lipodermatoesclerosis. No debemos olvidar plantear el diagnóstico diferencial con linfangitis, erisipela, y celulitis (sobre todo en primeros episodios, donde comparten algunas características clínicas). En casos avanzados, la fibrosis secundaria puede provocar la imagen típica de botella de champán invertida[1,4,6].

Figura 3: Úlcera en fase de cicatrización con lipodermatoesclerosis y atrofia blanca

- **Atrofia blanca:** (Fig. 3) Definida como una o varias placas hipopigmentadas localizadas en el tercio distal de la pierna, adyacentes al maléolo medial o en la piel lipodermatoesclerótica. Suelen estar rodeadas por un halo hiperpigmentado con puntos telangiectásicos. Representan zonas de fibrosis

Tabla 1. Clasificación CEAP

CLASIFICACIÓN			
Clínica	Etiología	Anatomía	Fisiopatología
C-0: Ningún signo visible o palpable de enfermedad venosa	Ec: Congénita	As: Venas superficiales	Pr: Reflujo
C-1: Telangiectasias o venas reticulares			
C-2: Venas varicosas	Ep: Primaria	Ap: Venas perforantes	Po: Obstrucción
C-3: Edema			
C-4a: Pigmentación o eccema	Es: Secundaria	Ad*: Venas profundas	Pr,o: Reflujo y obstrucción
C-4b: Lipodermatoesclerosis o atrofia blanca			
C-5: Úlcera venosa cicatrizada	En: Ninguna causa venosa identificada	An: Ninguna alteración venosa identificada	Pn: Ninguna venosa identificable
C-6: Úlcera venosa activa			

CEAP *(clinical-etiological-anatomical-pathophysiological). *d del inglés deep.*

avascular en estadios avanzados de IVC con una elevada tendencia a la ulceración[1,4,6].

- **Ulceración:** (Fig. 3) La IVC es la causa más frecuente del desarrollo de úlceras en los miembros inferiores, sobre todo tras alteración de la integridad de la piel (celulitis, traumatismos, xerosis, rascado, quemaduras, picaduras de insecto, dermatitis por contacto, etc.). Aparecen en las regiones distales de las piernas, cerca de los maléolos. Ubicaciones próximas a la rodilla o en los pies deben hacernos pensar en otras etiologías. Clínicamente son superficiales, redondeadas, de bordes delimitados, con un fondo eritematoso, que tiende al sangrado y con tejido de granulación central. Las escaras y/o zonas de necrosis son poco frecuentes. Su crecimiento es centrífugo, y no llegan a profundizar en planos profundos[1,4,6].

Dada la variabilidad clínica de esta patología, y para unificar criterios, en 1994, un comité internacional desarrolló una tabla de clasificación (*Classification and grading of chronic venous disease in the lower limbs. A consensus statement*) que, aunque no es la única, es la más utilizada (Ver Tabla 1).

Bibliografía

1. Ibermón-Moya A, et al. Enfermedad venosa crónica de los miembros inferiores. Medicina Clinica. 2017. <https://doi.org/10.1016/j.medcli.2017.01.001>.
2. Sherry Alguire, Patric C. Scovell. Overview and Management of Lower Extremity Chronic Venous Disease. UptoDate, 2017.
3. Gayarre Aguado R, Piquer Farrés N, Escobar Olivia B. Fuentes Camps EM, Berenguer Pérez M, Diaz Hernández M. Insuficiencia Venosa Crónica. FMC. Formación Médica Continuada en Atención Primaria. 23(2016);5-38 https://doi.org/10.1016/j.fme.2016.02.001.
4. Creageer J, Loscalzo MA. Enfermedad Venosa Crónica y Linfedema. Harrison, Principios de Medicina Interna. 19ed. 2015.
5. Garg N, Gloviczki P. Insuficiencia Venosa Crónica. Medicina Vascular. 2014. Pag: 652-666.
6. Alguirre PC, Mathes BM. Clinical Manifestations of Lower Extremity Chronic Venous Disease. UptoDate. 2017. Pp.1-29.

Diagnóstico diferencial en la IVC

Enfermedad arterial periférica (EAP)

La EAP es una de las primeras enfermedades que tenemos que descartar ante la sospecha de una IVC. La prevalencia de la EAP en población general mayor de 70 años, o entre 50 y 69 años con factores de riesgo añadido (fumador o diabetes), es del 29%[1,2,3]. Su prevalencia también aumenta con la edad, y es más frecuente en varones, al contrario que la IVC.

La EAP es una parte del escenario de arteriosclerosis generalizada con mayor o menor expresividad en otras partes del cuerpo. En sí misma, es una enfermedad habitualmente benigna. Su síntoma más importante y que la diferencia de la IVC es el dolor en la marcha (*claudicación intermitente*), que le obliga a pararse y que el paciente relata de manera muy expresiva en la anamnesis. A veces, aparece el dolor de forma brusca por una isquemia aguda, pero no es lo habitual. En la exploración física llama mucho la atención la palidez, frialdad, delgadez y a veces trastornos tróficos de las extremidades (pérdida de vello, estriaciones y deformidades de uñas, dedos en garra, etc.), y la ausencia de pulsos periféricos. Tenemos que recordar que en el 25% de la población es normal la ausencia de pedios, por lo que tenemos que palpar los pulsos tibiales posteriores para confirmar el déficit circulatorio si también están ausentes. En nuestro medio, la prueba diagnóstica más utilizada es el índice de Yao, ITB (Índice tobillo/brazo) que en condiciones normales debe ser igual a 1. En la Tabla 1 vemos la interpretación de los resultados de

Tabla 1. Interpretación de la prueba ITB

≥ 1,30	No compresible
0,9-1,30	Normal
0,9-0,7	Enfermedad leve/asintomática
0,69-0,41	Claudicación moderada, no invalidante
< 0,40	Claudicación invalidante
< 0,30	Isquemia crítica, riesgo de amputación

Fuente: Hernández Moreno. Manual de Medicina General: EAP.

Tabla 2. Clasificación clínico-hemodinámica de la EAP (de Fontaine)

Estadio	Manifestación clínica
I	Escasa clínica o asintomático
II	Claudicación intermitente A > 150 metros (claudicación leve-moderada) B < 150 metros (claudicación a término < 50 metros)
III	Dolor isquémico de reposo A Presión tobillo > 50 mmHg B Presión tobillo ≤ 50 mmHg
IV	Lesiones tróficas A Pequeñas úlceras superficiales B Gangrena extensa

Fuente: Lozano Sánchez et al. Manejo extrahospitalario de la patología vascular

la prueba[1]. En la Tabla 2 podemos observar la clasificación clínico hemodinámica de Fontaine que se correlaciona de manera inversa con los ITB (a mayor grado, menor ITB[3]). También tenemos otras pruebas a nuestro alcance, como son la oscilometría y el eco-doppler, que nos facilitan el diagnóstico.

El pie diabético

La búsqueda de lesiones en los pies de los diabéticos tiene que ser un objetivo a tener en cuenta en la valoración periódica de su enfermedad. Se ha de tener presente que un paciente puede sufrir IVC, EAP y, además, padecer una neuropatía diabética. Nuestro buen hacer nos llevará a desagregar la parte

Figura 1: Úlcera isquémica en paciente diabético

de culpa que corresponde a cada una de esas circunstancias. Quizás el aspecto más relevante tenga que ver con la aparición de una úlcera, y los factores que predisponen a la aparición de úlcera en el pie diabético. Se calcula que el 50% de estas úlceras son de origen neuropático y alrededor del 45% tienen un componente neuroisquémico. La EAP raramente es la causa directa de la ulceración, pero empeora gravemente el pronóstico, con mayor retraso en la curación, mayor tendencia a la sobreinfección y mala respuesta al tratamiento antibiótico. Un claro ejemplo de ello es úlcera de un paciente diabético que podemos ver en la Fig. 1.

En la exploración del pie diabético podemos encontrar alteraciones dermatológicas (lesiones, eritema, aumento de temperatura, úlceras, caída del vello, etc.), músculo-esqueléticas (deformidades, alteraciones de la movilidad articular, etc.), neurológicas (posible neuropatía sensorial, vibratoria y propioceptiva) y vasculares (alteraciones de los pulsos periféricos, de la

temperatura y del color de la piel). Para la detección de las neuropatías es útil el monofilamento de Semmes-Weinstein y el doppler continuo para calcular el ITB[3]. Es importante conocer que en pacientes diabéticos (con mucho calcio en sus arterias) se pueden obtener índices ITB superiores a 1 (supuestamente normales) y padecer una EAP avanzada[3].

Otros diagnósticos diferenciales

La insuficiencia cardiaca es una enfermedad muy común en nuestro trabajo. Según el estudio PRICE afecta al 16% de mayores de 75 años. Sus causas más frecuentes son la cardiopatía isquémica, la HTA y la FA[4]. El edema simétrico en partes declives, sobre todo en los pies y los tobillos, es muy frecuente en la insuficiencia cardiaca moderada-grave. En estos casos podemos ver cómo esos edemas en los MMII dejan fóvea a la presión manual. En enfermos encamados hay que buscarlo en la región sacra. En pacientes diagnosticados de IC reciente solo el 5% presentan edemas sin presentar disnea.

Sin embargo, las causas más habituales de edema maleolar, aparte de la IVC, son otras: obstrucción linfática, celulitis, hipoalbuminemia, uso de calcioantagonistas, nefropatías o enfermedades hepáticas[5]. En nuestro medio, los edemas con sensación de calor en los MMII son frecuentes con el uso de calcioantagonistas. También se pueden ver lesiones de esclerodermia que pueden confundirse con edemas por otras causas, aunque con los de origen a IVC no es habitual por el endurecimiento de la piel secundario a la fibrosis. La piel es el órgano diana implicado en esta enfermedad y en su afección se distinguen tres fases: a) fase edematosa, b) fase de induración, y c) fase atrófica. La enfermedad tiene otras manifestaciones que no se nos tienen que pasar por alto: digestivas, fundamentalmente del esófago; musculoesqueléticas; pulmonares y cardíacas, en el diagnóstico diferencial de la IVC[6].

Bibliografía

1. Hernández Moreno J. Enfermedad arterial periférica. Manual de Medicina General. Sociedad Española de Médicos Generales y de Familia. 2009. Pág: 208-2015.
2. Lozano Sánchez FS, Pina Rubiralta N y Luís Gorjón C. Manejo Extrahospitalario de la patología vascular. Medicine 2009;10(45):3013-20.
3. Bellmunt Montoya S, Diaz Sánchez S, Sánchez Nevárez I, Fuentes Camps E, Fernández Quesada F y Piquer Farrés N. Criterios de derivación entre niveles asistenciales de pacientes con patología vascular. Documento de consenso semFYC-SEACV. Rv Atención Primaria. 2012;44(9):555.e1-555.
4. Anguita Sánchez M, Crespo Leiro MG, De Teresa Galván E, Jiménez Navarro M, Alonso-Pulpón L y Muñiz García J. Prevalencia de la insuficiencia cardiaca en la población general española mayor de 45 años. Estudio PRICWE. Rev Esp Cardiol. 2008;61:1041-9.
5. Martínez Estrada E. ¿Tiene una insuficiencia cardiaca?. MF 2012;8(3):142-146
6. Vera Lastra OL. Esclerosis sistémica. Art. Revisión. Med Int Mex. 2006; 22:231-45.

Tratamiento de la IVC

El abordaje terapéutico de la IVC desde AP debe estar encaminado en controlar los síntomas y evitar el desarrollo y/o progresión de complicaciones para mantener una buena calidad de vida. Estas medidas incluyen, un enfoque *conservador* (modificación estilo de vida, tratamientos compresivos y farmacoterapia), del que son subsidiarios todos los pacientes; y un enfoque *intervencionista*, indicado según el grado de insuficiencia venosa y/o por la presencia de complicaciones[1,2].

Modificación del estilo de vida

Se ha demostrado que es la medida más coste-efectiva. Incluye:

- **Control de peso:** El peso influye directamente en la morbilidad de la IVC. A mayor sobrepeso existe mayor posibilidad de ulceración en el miembro inferior afecto y un peor resultado posquirúrgico (cuando hay indicación de cirugía), por lo que, todas las medidas encaminadas a conseguir un IMC adecuado deben considerarse parte fundamental del tratamiento[1,4].
- **Ejercicio físico:** La actividad física regular y moderada, como caminar diariamente, el ciclismo, o la natación activan el sistema de bomba de los miembros inferiores favoreciendo el retorno venoso y mejorando la función vasodilatadora del endotelio microvascular. Por este mismo motivo, se debe recomendar la flexión del pie y la pierna cuando permanecemos sentados mucho tiempo. Estas son medidas accesibles para el manejo de la IVC, y deben formar parte habitual en las recomendaciones de tratamiento. No obstante, hay que tener en cuenta las limitaciones propias de pacientes de edad avanzada con pluripatología, en los que debemos adaptar la actividad física a su situación basal[1,2,3,4].
- **Elevación de MMII:** Se deben elevar las piernas de 15 a 30 minutos, 3 o 4 veces al día por encima del nivel del corazón (de lo contrario es ineficaz). Esto va a disminuir el edema, mejorar la microcirculación, y acortar el tiempo de cicatrización de las úlceras venosas. En los pacientes con IVC leve, esta simple medida puede mejorar los síntomas. Al igual que con las recomendaciones de actividad física, la elevación de los miembros debe estar adaptada a la situación basal del paciente y el grado de tolerabilidad[1,3,5].
- **Evitar fuentes de calor**, sobre todo el directo. También es importante una adecuada hidratación e higiene para preservar la barrera cutánea disminuyendo el riesgo de complicaciones (varicorragias, celulitis).

Tratamiento compresivo

Junto con los cambios en el estilo de vida, son la base del tratamiento de la IVC. Conlleva la aplicación de compresión constante y progresiva en la extremidad inferior, ya sea de manera

Tabla 1. Indicaciones y contraindicaciones de la terapia compresiva

TERAPIA COMPRESIVA EN IVC*		
Indicaciones	Contraindicaciones absolutas	Contraindicaciones relativas
Tratamiento sintomático de la IVC (CEAP: C_0-C_1)	Enfermedad Arterial Periférica Grave (claudicación intermitente y/o ITB < 0,7 y/0 ausencia de pulsos)	Enfermedad Arterial Periférica con ITB entre 0,7 y 0,8 (requerirá una menor compresión)
Tratamiento de la IVC (CEAP: C_2-C_6). Cuando se ha descartado tratamiento quirúrgico	Insuficiencia cardiaca descompensada	Sensibilidad de las piernas aumentada o disminuida
Tratamiento de las complicaciones (trombosis venosa profunda y flebitis)	Flebitis séptica	Reacciones alérgicas a los materiales de los vendajes
Tratamiento de las úlceras venosas (complementario a cirugía o cuando se ha descartado)		Infecciones cutáneas de la pierna
Tratamiento del síndrome postrombótico		
Prevención de TEP en pacientes encamados		
Manejo del linfedema		
Tratamiento de recidivas postcirugía		

Insuficiencia Venosa Crónica (IVC); Clasificación CEAP (*clinical-etiological-anatomical-pathophysiological*); Tromboembolismo Pulmonar (TEP); Índice Tobillo Brazo (ITB).

*Adaptado de Gayarre Aguado, R. et al. 'Insuficiencia Venosa Crónica', FMC Formación Médica Continuada En Atención Primaria, 23 (2016), 5–38.

estática (medias o vendajes) o dinámica. Esta última se realiza mediante el uso de bombas de compresión neumática intermitente, pero queda reservada para casos seleccionados[3,4,6]. Los efectos principales de la terapia compresiva son: corregir el flujo venoso patológico, disminuir el tamaño de la vena, mejorar los síntomas y los signos de IVC. En estadios tempranos previene la progresión y la aparición de complicaciones, favorece la cicatrización de las úlceras; y, tras intervenciones quirúrgicas, disminuye las recidivas[1,4]. En la Tabla 1 se resumen las principales indicaciones y contraindicaciones del tratamiento compresivo.

Medias de compresión

Su principal ventaja es la de estar ya fabricadas, facilitando el uso al paciente así como al

Tabla 2. Características principales de las medias de compresión

MEDIAS DE COMPRESIÓN EN IVC*			
Clase Grado de Compresión	mmHg en tobillo	Indicaciones (clasificación CEAP)	Prescripción Financiada
0 - Mínima	< 15	Individuos asintomáticos por necesidades de confort. (C_0)	No
I - Ligera	18 - 21	Varicosidades menores. Piernas cansadas y doloridas o con edema de tobillo. (C_0-C_1)	No
II – Normal	22 - 29	Varicosidades moderadas a severas. Después ablación venosa. Prevención de aparición y recidiva de úlceras venosas. (C_2-C_3)	Sí (en algunas Comunidades con receta médica)
III - Fuerte	30 - 40	Varicosidades severas Linfedema Postcirugía Tratamiento síndrome postrombótico (C_4-C_5-C_6)	Sí (con receta médica)
IV-Muy Fuerte	> 40	Linfedema	Sí (prescripción de artículos protésicos a medida)

Insuficiencia Venosa Crónica (IVC); Clasificación CEAP (*clinical-etiological-anatomical-pathophysiological*).
*Adaptado de David G Armstrong and Andrew J Meyr, 'Compression Therapy for the Treatment of Chronic Venous Insufficiency', UpToDate, 2016, pp. 1–12. Y Gayarre Aguado R, et al. 'Insuficiencia Venosa Crónica', FMC Formación Meédica Continuada En Atención Primaria, 23 (2016), 5–38.

equipo sanitario. La compresión se mide en milímetros de mercurio a nivel del tobillo, donde es más fuerte, y va disminuyendo progresivamente en sentido proximal[4].

En la elección del tipo de media debe tenerse en cuenta la altura y el tamaño de la pierna (se recomienda la medición durante la mañana al existir menos edema); el paciente debe estar instruido en el uso correcto; antes de la colocación es conveniente una adecuada hidratación y ponérselas en decúbito supino, antes de levantarse. Las medias deben utilizarse durante el día y retirarse por la noche. Normalmente se pueden lavar, y deben renovarse cada 6 o 12 meses[4,6]. En la Tabla 2 se recogen algunas características e indicaciones de las medias de compresión.

Vendajes compresivos

Pueden ser elásticos, inelásticos o multicapas.

Estos deben ser aplicados por personal con experiencia, y dado que suelen estar colocados durante algún tiempo, el paciente y sus cuidadores deben conocer los principales indicadores de complicaciones. Con respecto a los vendajes inelásticos, hay que recordar que solo actúan con la contracción muscular, por lo que están limitados a pacientes que conservan cierto grado de movilidad (un ejemplo de estos vendajes es la bota de Unna). Los vendajes elásticos, al contrario, actúan tanto en reposo como durante la contracción muscular de la pierna, permitiendo que el paciente continúe con su actividad diaria, aunque son menos tolerados. Los vendajes multicapas combinan las propiedades de ambos tipos, mantienen el grado de compresión durante la actividad, disminuyéndolo durante el reposo, lo que favorece su tolerabilidad[4,6].

Tratamiento farmacológico

No debe plantearse el tratamiento farmacológico sin antes haber insistido en cambios en el estilo de vida y en el tratamiento compresivo, pues la farmacoterapia, por sí sola, no ha demostrado evidencia consistente para recomendar su uso generalizado. En cualquier caso, en estos últimos años han salido al mercado nuevos fármacos, con nuevas acciones y evidencias sólidas, a los que habrá que ir viendo su eficacia. Es importante recordar que deben usarse por períodos no mayores de tres meses, y ante la ausencia de mejoría clínica deben suspenderse[1,3,4]. Por otra parte, existen evidencias científicas para algunos de ellos que amplian el tratamiento más allá de los tres meses[7].

Aunque los diuréticos han sido utilizados clásicamente como parte del tratamiento de los edemas de miembros inferiores, en la insuficiencia venosa crónica aislada deberían evitarse, quedando limitado su uso a la coexistencia con otras enfermedades (ej. insuficiencia cardíaca, insuficiencia renal)[3].

Flavonoides

Son derivados de pigmentos vegetales. Actúan disminuyendo la viscosidad de la sangre y la agregación plaquetaria; también reducen el estrés oxidativo con un efecto antiinflamatorio en las válvulas y la pared venosa. En este grupo se incluyen la *diosmina*, los *rutósidos* (troxerutina) y la *fracción flavonoide micronizada purificada* (FFMP)[3,4].

Saponinas

Se incluyen en esta categoría la *escina de las semillas de castaño de Indias* y el *extracto de Ruscus*. Aumentan el tono venoso por venoconstricción y actúan disminuyendo la permeabilidad capilar a las proteínas, agua y electrolitos[3,4].

Sulodexida

Es una mezcla natural de glicosaminoglicanos, altamente purificados; posee una actividad

Tabla 3. Tipos y características de la terapia intervencionista

TERAPIA INTERVENCIONISTA*				
	Tipo	Indicaciones	Complicaciones	Efectividad
Tratamientos Ablativos	Extracción Venosa (*Stripping*)	IVC estadio C_2 o Superior (mejores resultados con síntomas graves)	Dolor. Infecciones. Lesión de nervios periféricos	Referencia Elevada recurrencia
	Ablación Térmica Intravenosa (láser y radiofrecuencia)	Solo en IVC de la Vena Safena estadio C_2 o superior	Irritación local	Menos dolorosa Actualmente 1ª elección
	Escleroterapia	Venas Varicosas y Telangiectasias. Contraindicaciones de cirugía o ablación térmica	Pigmentación Tromboflebitis TEP (excepcional)	Menor eficacia a largo plazo Técnica de 2ª elección
Tratamiento Hemodinámico	Estrategia Cura CHIVA (Cura Conservadora Hemodinámica de la Insuficiencia Venosa Ambulatoria)	IVC estadio C_2 o Superior. Requiere estudio ecográfico minucioso	Tromboflebitis	Mejores resultados Menor dolor postoperatorio Incorporación laboral temprana Menos recurrencias

Insuficiencia Venosa Crónica (IVC); Clasificación CEAP (*clinical-etiological-anatomical-pathophysiological*); Tromboembolismo Pulmonar (TEP).
*Adaptado de Alfonso J. Tafur and Suman Rathbun, 'TRASTORNOS VENOSOS CRÓNICOS', in Medicina Vascular, 2014, pp. 639–51. Y Gayarre Aguado R, et al. 'Insuficiencia Venosa Crónica', FMC Formación Médica Continuada En Atención Primaria, 23 (2016), 5–38.

antitrombótica y profibrinolítica, antilipémica, hemorreológica antiagregante plaquetaria y leucocitaria. Además, actúa como protector endotelial, restaurando la integridad y funcionalidad del endotelio y disminuyendo la inflamación endotelial. Mejora la clínica asociada a IVC y disminuye el tiempo de curación de úlceras venosas. Tiene escasos efectos secundarios, similares a placebo[3,4].

Existen otros medicamentos, como el ácido acetilsalicílico y la pentoxifilina, que en algunos estudios han demostrado cierto efecto beneficioso sobre la IVC, sobre todo en úlceras venosas.

Terapia intervencionista

Los objetivos principales se centran en conseguir la mejoría clínica, lograr la curación de las úlceras venosas y evitar el desarrollo de complicaciones. Las indicaciones incluyen los estadios C_2 a C_6 de la clasificación CEAP.

Está contraindicada según el riesgo individual (sobre todo en pacientes con riesgo tromboembólico alto o posibles complicaciones anestésicas); debe ser valorado cada caso en particular. Se contemplan dos enfoques, el *ablativo* (busca la eliminación de la vena insuficiente), y el *hemodinámico* (pretende reconducir el flujo venoso sin eliminar los trayectos vasculares afectados)[2,4] (Ver Tabla 3).

Bibliografía

1. Julio; et col. Toquero de la Torre, Francisco; Zarco Rodríguez, 'Guía de Buena PRÁCTICA CLÍNICA En Patología Venosa', OMC. Ministerio de Sanidad Y Consumo. 1a Ed. Madrid: IM&C; 2004, 2004.
2. Alfonso J. Tafur and Suman Rathbun, 'TRASTORNOS VENOSOS CRÓNICOS', in Medicina Vascular, 2014, pp. 639–51.
3. Patrick C. Alguire and Barbara M. Mathes, 'Medical Management of Lower Extremity Chronic Venous Disease', UpToDate, 2016.
4. Raquel. Gayarre Aguado, 'Insuficiencia Venosa Crónica', FMC Formacion Médica Continuada En Atencion Primaria, 23 (2016), 5–38 <https://doi.org/10.1016/j.fmc.2016.02.001>.
5. Mª Luz. Navas Hergueta and Amaya N. Lopez Laguna, 'A Propósito de Un Caso. Insuficiencia Venosa Crónica.', Actualización Medicina de Familia, 7.9 (2011), 509–14.
6. David G Armstrong and Andrew J Meyr, 'Compression Therapy for the Treatment of Chronic Venous Insufficiency', UpToDate, 2016, pp. 1–12.
7.. Andreozzi GM, et al. Sulodexide for the Prevention of Recurrent Venous Thromboembolism: The Sulodexide in Secondary Prevention of Recurrent Deep Vein Thrombosis (SURVET) Study: A Multicenter, Randomized, Double-Blind, Placebo-Controlled Trial. Circulation. 2015 Nov 17; 132(20):1891-7.

Complicaciones de la IVC

Eccema varicoso

El eccema varicoso es una reacción cutánea en forma de máculas rojizas en la trayectoria o vecindad de una variz. Está ocasionada por la sequedad cutánea con la que suele cursar la IVC y que favorece la colonización micótica y bacteriana[1] (Ver Fig. 1). También se suele ver una lesión eccematosa en torno a la úlcera varicosa, y podemos encontrar exudación, incrustación, liquenificación y descamación[2].

Figura 1: Eccema varicoso

El tratamiento del eccema varicoso se lleva a cabo con emolientes más corticoide tópico[3].

Varicoflebitis

La varicoflebitis es la trombosis de una vena previamente varicosa (Ver Fig. 2). Es la complicación más frecuente de la IVC. Debe diferenciarse de la trombosis venosa superficial, que asienta sobre una vena superficial normal, y de la trombosis venosa profunda que se

Figura 2: Varicoflebitis

produce en el Sistema Venoso Profundo (SVP). Cursa con tumefacción de la variz e hipersensibilidad cutánea a los estímulos de baja intensidad. En términos generales no existe un componente séptico, sino únicamente inflamatorio[1]. Generalmente es de pequeños trayectos varicosos y puede desencadenarse por traumatismos, picaduras de insectos, escleroterapia o infecciones.

El tratamiento recomendado es con AINEs, por ejemplo ibuprofeno, 400-600 mg cada 6-8 horas vía oral, y si no los toleran, paracetamol 500-1.000 mg cada 6-8 horas (máximo 4 g/día)[3], vendaje compresivo y reposo. En casos excepcionales, con sospecha de implicación del SVP, se iniciará profilaxis de la embolia de pulmón con heparina de bajo peso molecular (HBPM). Si se confirma la TVP mediante eco-doppler, se utilizará la HBPM a dosis terapéuticas durante 10 días y se seguirá con anticoagulación oral durante 6 meses[4]. Ante la sospecha de infección, utilizaremos tratamiento antibiótico.

En el caso de una trombosis venosa superficial, el tratamiento consiste en administrar HBPM durante un mínimo de 1 mes, AINEs y aplicar un vendaje compresivo para aliviar el dolor[2].

Varicorragias

La varicorragia o hemorragia por rotura de una vena varicosa. Produce dolor en latigazo cuando es intramuscular, por la rotura de variz de una vena perforante o del SVP[4]. El tratamiento consiste en elevación de las extremidades inferiores por encima del corazón y la compresión sobre el punto sangrante varicoso durante 15-20 minutos.

Úlceras varicosas

Las úlceras vasculares en general y las varicosas en particular son las lesiones de la piel que más trabajo generan en Atención Primaria, sobre todo al personal de enfermería. En la Tabla 1 se pueden observar sus diferencias de localización.

Tabla 1. Localización de las úlceras según su etiología

Origen de la úlcera	Localización
Úlcera venosa	Maléolo interno
Úlcera isquémica	Regiones distales, sobre todo en la base de los dedos
Úlcera hipertensiva	Cara externa de las piernas
Úlcera diabética	Maléolo externo. Zona interdigital y zonas de apoyo como la planta de los pies
Úlcera de las arteritis	Base y extremos de los dedos

Fuente: Hernández Moreno. Manual de Medicina General. EAP

Las úlceras varicosas representan la complicación más grave de la IVC. Se definen como una pérdida de sustancia dermoepidérmica de las partes declives de la pierna, que no cicatriza espontáneamente y tiene una gran tendencia a la recidiva. Las úlceras venosas son la culminación de una compleja cascada celular que viene favorecida por una predisposición genética y la hipertensión venosa. Esta hipertensión venosa se trasmite a través del sistema venoso de las extremidades inferiores. Cómo la HTV provoca la úlcera venosa continúa siendo un misterio[5].

Las úlceras varicosas se sitúan habitualmente en el tercio inferior de la pierna y en el área supramaleolar interna. Suponen entre un 80-90% de las úlceras vasculares; tienen una mayor incidencia en mujeres. Son recurrentes en más del 50% de los casos.

En las úlceras varicosas, teniendo en cuenta las alteraciones cutáneas y vasculares, se pueden definir tres grados de evolución[6]:

Grado I: Fase inicial: se produce en varices superficiales que afectan el arco plantar, zonas maleolares y tobillos. El paciente refiere sensación de pesadez y dolor al final de la jornada.

Grado II: Fase edematosa: cursa con hiperpigmentación purpúrica, aumento del grosor de la extremidad afecta (a veces elefantiasis), zona de piel blanquecina localizada en torno al maléolo interno, eccema de éxtasis que produce intenso prurito que obligan al paciente a erosionarse con el rascado. También pueden aparecer tromboflebitis y hemorragias.

Figura 3: Úlcera varicosa en proceso de cicatrización

Grado III: Fase ulcerosa: aparecen úlceras abiertas, de comienzo súbito (traumatismo directo, rotura de una variz, agentes infecciosos en la piel...), o insidioso (costra persistente, descamación profusa, leves excoriaciones...) y finalmente la cicatriz ulcerosa (Ver Fig. 3).

Resulta interesante recordar la diferencia entre las úlceras venosas y arteriales: las primeras suelen sangrar más por tener mejor riego al conservar los pulsos periféricos habitualmente, su localización más frecuente es en torno al maléolo interno; como se ha comentado, mejoran su dolor con el decúbito, al revés que en las arteriales, y la pierna suele estar edematosa, eccematosa, enrojecida, con calor, prurito, varices en su entorno, etc. En cambio, en las úlceras arteriales se ven trastornos tróficos como la piel seca, brillante, blanquecina, fría y las uñas engrosadas. A veces no es tan fácil la diferenciación porque concurren signos de ambas patologías que el médico práctico debe considerar.

El tratamiento de las úlceras varicosas se basa en tres pilares:

- **Cambio del estilo de vida:** Evitar un ejercicio vigoroso, realizar una actividad física moderada, elevar las piernas y disminuir el peso.
- **Terapia compresiva:** Para el tratamiento local de la úlcera varicosa es interesante administrar un analgésico previo a la cura, retirar con suavidad los vendajes, limpieza de la úlcera con fisiológico, eliminando restos de exudado y promover la eliminación de tejido necrótico. En caso de exudado, utilizar apósitos absorbentes. Una vez que el lecho ulceral presente tejido sano, usar un apósito hidrocoloide o una espuma polimérica y cambiarlos solo cuando sea necesario. Procurar la higiene y protección usando emulsiones cutáneas hidratantes en la piel perilesional y zonas atróficas. No abusar de los productos sensibilizantes como los corticoides tópicos. Tratar y evitar el edema[2].
- **Fármacos:** El principal objetivo de los fármacos es el de mitigar la respuesta inflamatoria que produce la hipertensión venosa y tratar la infección si se produce. Se utilizan[5]:
  a. AAS 300: parece ser que puede fomentar la curación de las úlceras disminuyendo la inflamación asociada o inhibiendo la función plaquetaria, aunque no aparece la indicación en ficha técnica.
  b. Flavonoides: tienen actividad antiinflamatoria por la inhibición de los granulocitos y la infiltración de los macrófagos en el parénquima venoso. En animales se ha comprobado que reducen la adhesión leucocitaria y la migración en el tejido valvular, la expresión de P-selectina y la apoptosis de las células endoteliales.
  c. Pentoxifilina: es un fármaco hemorreológico, disminuye la adherencia de las células sanguíneas, inhibe la activación de los neutrófilos mediada por citoquinas y disminuye la liberación de radicales libres superóxidos que se producen en la degranulación de los neutrófilos. Reduce la deformabilidad de los eritrocitos e inhibe la agregación plaquetaria y formación de trombos.
  d. Sulodexida: es una mezcla natural de glicosaminoglicanos que contiene un 80% de FMH y un 20% de dermatán sulfato. Tiene un efecto antitrombótico y una actividad profibrinolítica, esto es gracias a su afinidad por los factores antitrombina III y heparina cofactor II. Recientemente ha demostrado su capacidad protectora del endotelio, con estudios que evidencian su capacidad de restaurar el glicocálix endotelial y una acción antiinflamatoria sobre el endotelio, demostrada tanto en modelos *in vitro*, *in vivo*, como en recientes estudios realizados en pacientes con insuficiencia venosa crónica con ulceración [7,8,9,10,11,12,13].

  Sulodexida y pentoxifilina, utilizados independientemente junto a terapia de compresión durante 3 meses, favorecen

la cicatrización, con un nivel de evidencia alto. Los flavonoides tienen un nivel de evidencia moderado[14].

e. Antibióticos: si hay signos claros de infección, tomar cultivo, suministrar antibiótico sistémico, cambiar el apósito con regularidad hasta la desaparición de los signos clínicos de infección. Podemos utilizar cloxacilina 500 mg cada 6 horas durante 10 días, o sustituirlo por amoxicilina-clavulánico 875 mg cada 8 h durante el mismo tiempo, si no disponemos de la posibilidad de cultivo y antibiograma.

Las úlceras varicosas son el paradigma a evitar y tratar en la IVC desde Atención Primaria.

Trombosis venosa profunda

Cuando la HTV es mantenida, se produce una adhesión endotelio-leucocitaria cuya consecuencia es la trombosis capilar y la lisis endotelial. En estas circunstancias, se produce una migración de macrófagos al intersticio celular y la liberación de radicales libres cuya etapa final es el infarto. Todo ello se ve acentuado por el enlentecimiento sanguíneo en el territorio venoso.

La trombosis venosa que afecta al sistema venoso profundo (TVP) y su complicación, la embolia pulmonar (EP), constituyen una misma entidad: la enfermedad tromboembólica venosa (ETEV), muy común y a menudo infradiagnosticada. La trombosis de los plexos sóleos es la más frecuente, suele ser asintomática, y puede regresar espontáneamente o progresar al sistema venoso profundo. En el sector distal, el edema y el dolor en masas gemelares es la combinación sintomática más frecuente[1].

El diagnóstico de TVP en extremidades inferiores descansa en tres pilares fundamentales[15]:

- **La probabilidad clínica pre-test:** En él se tienen en cuenta síntomas, signos y factores de riesgo que permiten categorizar a los pacientes según su alta o baja probabilidad de padecer TVP (Ver Tabla 2).
- **Dímero D:** Es un producto de degradación del coágulo de fibrina polimerizada. Un resultado negativo sugiere baja probabilidad de TVP.
- **Ecografía-doppler:** La ecografía, disponible en muchos centros de salud, constituye en la actualidad la prueba de imagen de elección para el diagnóstico de TVP.

Si el resultado del "score" es improbable y el dímero D es negativo, no hay TVP, y si es positivo, se impone la eco-doppler, que si es negativa, no hay TVP, y si es positiva, requiere tratamiento anticoagulante.

Si el resultado del "score" es probable y el dímero D es negativo, se hace eco-doppler, que si es negativa, no hay TVP, y si es positiva requiere tratamiento anticoagulante. Cuando el dímero D es positivo, la positividad de la eco-doppler nos lleva al tratamiento, y si es negativa, se repite a la semana.

Tabla 2. Modelo clínico para predecir la probabilidad de una TVP (Wells 1997)

CARACTERÍSTICAS CLÍNICAS	"Score"
Cáncer en actividad (pacientes que han recibido tratamiento en los últimos 6 meses o reciben tratamiento paliativo)	1
Parálisis, paresias o inmovilización reciente de EEII	1
Encamamiento de 3 o más días o cirugía mayor con anestesia general o regional en las doce semanas previas	1
Dolor a la palpación localizado en el sistema venoso profundo	1
Hinchazón en toda la pierna	1
Hinchazón de la pantorrilla al menos 3 cm > que el de pierna asintomática	1
Edema con fóvea confinado a la pierna sintomática	1
Venas superficiales colaterales (no varicosas)	1
TVP previamente documentada	1
Diagnóstico alternativo al menos tan probable como el de TVP	1
TVP probable: si el "score" es ≥ 2 **TVP: improbable:** si el "score" es < 2 **Nota:** En pacientes con síntomas en ambas piernas, se utiliza la más sintomática	

El tratamiento anticoagulante persigue prevenir la extensión del trombo, y a largo plazo los episodios recurrentes. Se utilizan HBPM y después anticoagulación oral. Para prevenir nuevas TVP, es recomendable la utilización de sulodexida y aspirina una vez finalizado el tratamiento anticoagulante oral.

Síndrome postrombótico (SPT)

El SPT es una enfermedad crónica que con relativa frecuencia vemos en nuestras consultas de AP. Ocurre habitualmente en personas que han sufrido una TVP. Sus síntomas son: dolor, hinchazón, fatiga, pesadez, picazón, calambres, etc. y los signos más comunes son edema, estasis venosa, enrojecimiento de la piel, hiperpigmentación, eccemas, y en casos más graves, heridas y úlceras. La clínica empeora con la recurrencia de los factores de riesgo ya mencionados. La TVP afecta de 1 a 3 personas por cada 1.000 habitantes en un año. El SPT afectaría de un 20 a 50% de las personas que hayan desarrollado una TVP según estudios de seguimiento de un año[16]. El eco-doppler es el método diagnóstico más empleado. El dímero D solo no excluye la trombosis, no es útil como factor pronóstico de recurrencia ni se asocia con el SPT. La selectina P soluble combinada con el índice de Wells (Tabla 2) es una prueba diagnóstica excelente. La anticoagulación varía entre 3

meses e indefinidamente según la trombosis sea provocada o idiopática. En caso de cáncer, se recomienda continuar el tratamiento hasta pasados 6 meses después de su curación o de su remisión completa[17].

La corrección de los factores de riesgo evitables, el ejercicio moderado y el uso de los fármacos antes mencionados tras la finalización del tratamiento anticoagulante oral puede ser la opción más aceptable para la prevención de nuevos eventos trombóticos. En el caso del síndrome postrombótico, existe un estudio observacional en prevención del síndrome postrombótico a 5 años en pacientes tratados con sulodexida[18].

Bibliografía

1. Marinel Lo Roura J; Puras Mallagray E, Cairols Castellote MA, Casals Solé EJ, Riambau Alonso V, Mulet Melia J, Lozano Sanchez FS y Escudero Rodríguez JR. Enfermedades Venosas y Linfáticas. Farrerras. 13ª Edición. 2010.
2. Palomar Llatas F. La eccematización periulcerosa. Un problema usual en el manejo de las úlceras venosas. ENFERMERÍA Dermatológica. Nº 12. Enero-abril. 2011.
3. Guía Terapéutica del SACYL. Problemas de salud prevalentes en Medicina Familiar. Insuficiencia Venosa Crónica. Actualización en marzo de 2013.
4. López García A. Evaluación del paciente con IVC. JANO 28 enero-3 febrero 2005. Vol. LXVIII N.º 1.549
5. Muñoz García R. Tratamiento de las úlceras venosas. Tutor: Milguero Madrid E. Curso Máster Universitario en Flebología y Linfología. (2015-16). Universidad Internacional de Andalucía.
6. Protocolos de cuidados Úlceras Vasculares. Hospital Ramón y Cajal. Dirección de Enfermería. Madrid. 2005.
7. Andreozzi GM. Sulodexide in the treatment of chronic venous disease. Am J Cardiovasc Drugs. 2012;12(2):73-81.
8. Broekhuizen LN, et al. Effect of Sulodexide on endothelial glycocalix and vascular permeability in patients with type 2 diabetes mellitus. Diabetología 2010; 53: 2646-2655.
9. Mattana P, et al. Vascular patohologies and inflammation: the anti-inflammatory properties of Sulodexide. J Vasc Endovasc Surg 2012; 19:1-7.
10. Mannello F, et al. Glycosaminoglycan Sulodexide inhibition of MMP-9 gelatinase secretion and activity: possible pharmacological role against collagen degradation in vascular chronic diseases. Curr Vasc Pharmacol. 2013 May; 11(3):354-65.
11. Urbanek T, et al. Sulodexide suppresses inflammation in patients with chronic venous insufficiency. Int Angiol. 2015 Dec; 34(6):589-96.
12. Ligi D, et al. Chronic venous disease-Part I: Inflammatory biomarkers in wound healing. Biochimica et Biophysica Acta 1862 (2016):1964-1974.
13. Ligi D, et al. Chronic venous disease-Part II: Proteolytic biomarkers in wound healing. Biochimica et Biophysica Acta 1862 (2016):1900-1908.
14. BMJ. Clinical Evidence. Venous Leg Ulcers. Clin Evid-BMJ. 2011
15. Páramo Fernández JA. Ruiz Gaona E; García R, Rodríguez P, Lecumberri R. Diagnóstico y tratamiento de la trombosis venosa profunda. REV MDE UNIV NAVARRA. VOL.51. Nº 1. 2007.13-17.
16. Villegas S. Impacto del ejercicio en pacientes con síndrome postrombótico: una propuesta de intervención. Rv Col Med Fis Rehab. 2016; 26(1):50-63.
17. Gabriel Botella F. Peñarroja Otero C. Martínez Bodi R. Labios Gómez M. Las trombosis venosas profundas distales de los miembros inferiores: un problema controvertido. Angiología. Vol. 68. Issue 3, Mayo-Junio 2016. Pg: 235-241.
18. Luzzi R, et al. The efficacy of sulodexide in the prevention of postthrombotic syndrome.Clin Appl Thromb Hemost. 2014 Sep; 20(6):594-9.

Tabla 1. Insuficiencia Venosa Crónica (IVC); Clasificación CEAP (*clinical-etiological-anatomical-pathophysiological*); Trombosis Venosa Profunda (TVP). Atención Primaria (AP)

CRITERIOS DE DERIVACIÓN IVC*		
Estadio Clínico (CEAP)	Prioridad	Actitud
IVC: **asintomática** (C_0-C_1)	No derivación	Tratamiento conservador
IVC: **varices tronculares** (C_2 no complicadas)	Individualizar	**Según tamaño e intensidad de síntomas:** Tratamiento conservador y/o derivación para valorar indicación quirúrgica
IVC: **edemas-cambios cutáneos** (C_3-C_4) Varices Recurrentes	Derivación normal	Iniciar tratamiento conservador desde AP
IVC: **úlcera activa o cicatrizada** (C_5-C_6)	Derivación preferente	Tratamiento conservador y tratamiento local de la úlcera desde AP
Complicaciones: Varicorragia, Tromboflebitis	Manejo inicial desde AP y/o Urgencias Derivación individualizada	• Primer episodio controlado: Derivación Normal. • Varicorragia activa no controlada: Derivación urgente. • Recidiva o mala evolución de complicaciones: Derivación preferente • Sospecha de TVP asociada: Derivación urgente

*Adaptado de Sergio; Bellmunt Montoya, et al. 'Criterios de Derivación Entre Niveles Asistenciales de Pacientes Con Enfermedad Vascular. Documento de Consenso SEMFYC-SEACV.', Atención Primaria, 44.9 (2012), 556–61 <https://doi.org/10.1016/j.aprim.2012.05.002>. Y Gayarre Aguado, R. et al. 'Insuficiencia Venosa Crónica', FMC Formación Médica Continuada En Atención Primaria, 23 (2016), 5–38.

Criterios de derivación de la IVC y seguimiento desde AP

La indicación de derivación debe ser individualizada, aunque, en términos generales, los pacientes subsidiarios de terapias intervencionistas deben ser valorados por Cirugía Vascular. Hay que tener en cuenta, en cada caso, la intensidad de los síntomas, el estadio clínico, el grado de repercusión en la calidad de vida, la presencia de comorbilidades y la esperanza de vida del paciente[1,2]. En la Tabla 1 se describen las principales prioridades y actitudes según el estadio clínico.

Bibliografía

1. Bellmunt Montoya S et al. Criterios de derivación entre niveles asistenciales de pacientes con enfermedad vascular. Documento de consenso SEMFYC-SEACV. Aten Primaria [Internet]. 2012;44(9):556–61. Available from: http://dx.doi.org/10.1016/j.aprim.2012.03.001
2. Gayarre Aguado R. Insuficiencia venosa crónica. FMC Form Médica Contin en Aten Primaria. 2016;23: 5-38.

Puntos clave en la IVC

- La IVC es la enfermedad vascular más frecuente en el conjunto de la población.
- En estadios avanzados influye seriamente en la calidad de vida.
- Muchos pacientes no reciben tratamiento adecuado.
- Los factores de riesgo desencadenantes en personas predispuestas son determinantes.
- Su evolución es habitualmente lenta y tienen que transcurrir décadas desde su inicio para que aparezcan signos y síntomas graves muy a tener en cuenta.
- La lesión del glicocálix conduce a la disfunción endotelial venosa que altera la estructura valvular.
- El reflujo venoso generado por el fallo de la función valvular es el hecho inicial a partir del cual se genera la HTV.
- Una buena anamnesis y una correcta exploración física son fundamentales para el diagnóstico.
- La irrupción de la eco-doppler y el ITB en AP, una ayuda para el diagnóstico y seguimiento del paciente.
- Modificación del estilo de vida, terapia compresiva, fármacos y terapia intervencionista son los pilares del tratamiento.
- Los fármacos que actúan sobre la disfunción endotelial venosa y que además aportan una acción antiinflamatoria endotelial son los más efectivos.
- Valorar en la derivación: intensidad de los síntomas, estadio clínico, calidad de vida, presencia de comorbilidades y esperanza de vida del paciente.
- Objetivo prioritario: que el médico se familiarice con la enfermedad para poder dar la mejor solución a cada paciente, en aras de su calidad de vida.

ALFASIGMA

DOC.SEMG.May/17