



Artículo disponible en:
www.sietediasmedicos.com

Evaluación y acreditación en:
www.aulamayo.com

Cada tema está acreditado por el
Consell Català de Formació Continuada
de les Professions Sanitàries-
Comisión de Formación Continuada del
Sistema Nacional de Salud
0,2 créditos



TEMA 4

CIRUGÍA MENOR EN ATENCIÓN PRIMARIA

Indicaciones clínicas abordables desde la cirugía menor

J. Jurado¹, R. Abou-Assali²

¹Médico de familia. Centro de Salud Medina-Rural. Medina del Campo (Valladolid)

²Médico de Familia y Cirujano General. Responsable del Servicio de Cirugía Menor. Centro de Salud La Alamedilla (Salamanca)

Objetivos de aprendizaje

- ▶ **¿Podemos abordar desde atención primaria todos los tipos de abscesos?**
- ▶ **¿Cuáles son los procedimientos de cirugía menor orientados al diagnóstico?**
- ▶ **¿Qué lesiones cutáneas podemos abordar con las técnicas propias de la cirugía menor?**
- ▶ **¿Cuáles son los cuidados posteriores a la intervención?**

Procesos clínicos habituales susceptibles de intervención en cirugía menor

Ya se ha comentado que los procedimientos incluidos en la cirugía menor (CM) pueden estar dirigidos hacia la prevención, como herramientas de diagnóstico o como métodos terapéuticos, formando parte de un todo que favorecerá la atención integral y de equipo y mejorará la capacidad resolutoria de la atención primaria.

El rango de lesiones abordables –es decir, que en algún momento pueden tener una indicación quirúrgica– es muy amplio, pero las indicaciones concretas en las que esté justificada esta intervención serán más bien reducidas.

En este apartado se describen las lesiones cutáneas (piel, anejos cutáneos, mucosas y tejido celular subcutáneo) susceptibles de tratamiento con los procedimientos habituales de la CM. Realizaremos una breve descripción de los aspectos clínicos más relevantes de cada entidad y que facilitan su recono-

cimiento, e indicaremos el procedimiento técnico más recomendable.

Abscesos

Un absceso es una colección de pus dentro de una cavidad y se genera por la disgregación de los tejidos debido a una infección bacteriana. Se trata de una patología frecuente en consultas de atención primaria y en los servicios de urgencias. Puede originarse a partir de una herida o de un simple pinchazo (paradizo, paroniquia), como resultado de la infección de las glándulas de los anejos (forúnculo, hidrosadenitis) o como complicación infecciosa de un quiste (pilonidal, epidérmico).

Las bacterias que producen los abscesos cutáneos son habituales en la piel y la zona afectada (*Staphylococcus aureus*, *Peptococcus* sp. y *Propionibacterium* sp.). Los abscesos localizados en la región perianal (nalgas, inguinal, vaginal, perirrectal) suelen estar colonizados por gérmenes de origen fecal. Pueden aparecer en cualquier parte del organismo pero frecuentemente se localizan en las

CIRUGÍA MENOR EN ATENCIÓN PRIMARIA

Juan Jurado

Médico de familia.
Centro de Salud Medina-Rural.
Medina del Campo (Valladolid)

Introducción a la cirugía menor

Técnicas y procedimientos habituales de la cirugía menor (I)

Técnicas y procedimientos habituales de la cirugía menor (y II)

Indicaciones clínicas abordables desde la cirugía menor

nalgas, las extremidades, las axilas, la región perianal, la cabeza y el cuello.

El diagnóstico del absceso se basa en la clínica, observándose signos inflamatorios tipo eritema, induración, inflamación y fluctuación; en caso de duda podemos realizar una punción con una aguja intramuscular y una jeringa en la parte más fluctuante de la lesión. Es muy importante distinguir si se encuentra en fase de celulitis o de absceso propiamente dicho. En la fase de celulitis se observan eritema, induración e inflamación locales; en este momento todavía no existe pus y el tratamiento es exclusivamente con antibióticos (figura 1).

Generalmente las pruebas complementarias no son necesarias, y no están indicadas en la mayoría de los casos. Sólo debemos realizarlas cuando exista reacción sistémica (fiebre, malestar general) o cuando el absceso se localice en determinados puntos (por ejemplo en el cuello); deberemos solicitar pruebas de laboratorio (análisis sanguínea: hemograma, bioquímica, coagulación) o cultivos a partir de la muestra de pus obtenida durante el drenaje.

No todos los abscesos son abordables desde atención primaria. Dependerá del tamaño, de su profundidad y de la región anatómica donde se encuentre (cuello, hueso supraclavicular, axilas, regiones inguinal y perianal), ya que muchas veces se necesitará una intervención quirúrgica hospitalaria bajo anestesia general. Deberán ser valorados por cirugía general u otros especialistas:

- Los abscesos anorrectales o perianales y los abscesos pilonidales.
- Los abscesos de gran tamaño (desbridamiento en quirófano bajo anestesia regional o general).
- Los abscesos por bartholinitis o de localización vulvovaginal (drenados habitualmente por ginecología).
- Los abscesos en el mentón o el cuello.

Su tratamiento debe ser siempre el drenaje quirúrgico. Una vez constituido el absceso, por lo general no está indicada la administración de antibióticos con el objetivo de «reducirlo» o curarlo.

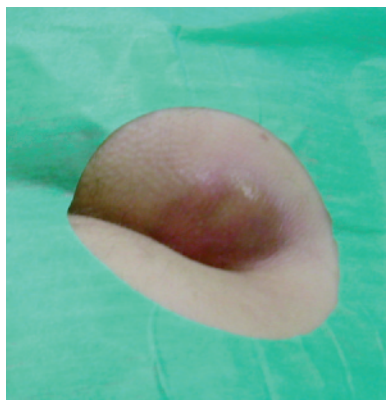


Figura 1. Absceso

Tampoco estará indicada la antibioterapia tras el drenaje. Sólo se recomienda en casos de abscesos con importante celulitis circundante y/o con signos de afectación sistémica o bacteriemia, o cuando se produzcan en pacientes inmunodeprimidos; suele administrarse amoxicilina-clavulánico 500-1.000 mg/8 h o cloxacilina 500 mg/6 h, ambos por vía oral, dejando los macrólidos para los alérgicos a los betalactámicos. En los abscesos muy pequeños (<1 cm) es mejor adoptar medidas conservadoras (calor local y un antibiótico) y esperar a su drenaje espontáneo.

Lesiones cutáneas habituales abordables desde la cirugía menor

Desde el punto de vista quirúrgico, las lesiones cutáneas suelen clasificarse según la profundidad de afectación, ya que por lo general ello condicionará la técnica o procedimiento elegido; según este criterio pueden ser epidérmicas, dermoepidérmicas, subcutáneas y de las uñas. Por definición, las lesiones cutáneas abordables son todas las benignas, ya que en caso de sospecha de malignidad deberemos remitir al paciente a otro nivel más especializado. Relacionamos algunas de las lesiones que habitualmente deben solucionarse desde la cirugía menor.

Fibroma blando

Conocido también como acrocordón o fibroma péndulo, es una lesión exofítica pediculada, filiforme y blanda, de peque-



Figura 2. Fibroma blando

ño tamaño (3-5 mm), aunque a veces puede alcanzar hasta 1 cm; es múltiple, habitualmente del color de la piel o ligeramente pigmentado, y muy frecuente, con localización típica en cuello y axilas. Estos fibromas están rellenos de adipocitos inmaduros y tejido conectivo laxo. Podemos observarlos en adultos, con más frecuencia en mujeres, incrementándose con el embarazo y la obesidad. A veces el pedículo se necrosa por microtraumatismos repetidos (roce). Su tratamiento tiene un objetivo únicamente estético.

Las técnicas habitualmente utilizadas para su extirpación son la cirugía tangencial (afeitado) o mediante electrobisturí (terminal lazo), cuidando de llevar a cabo el corte en la parte más estrecha del pedículo (figura 2).

Queratosis seborreica

Denominada también verruga seborreica, es la lesión cutánea tumoral más frecuente. Puede aparecer a partir de los 35-40 años, y su número se incrementa con la edad. Sus localizaciones más frecuentes son la cabeza, el cuello y el tronco. Las lesiones son en placa, verrugosas y pigmentadas; inicialmente son planas y amarillentas, pero van creciendo, sobreelevándose y adoptando un aspecto verrugoso, de superficie untuosa o hiperqueratósica (aspecto de la superficie «en dedal» debido a la presencia de tapones córneos foliculares, signo patognomónico de esta entidad), alcanzando diferentes tamaños (2-3 cm) y colores variables entre pardo y casi ne-

gro. La erupción generalizada de implantación muy rápida se conoce como signo de Leser-Trélat y está considerada una dermatosis paraneoplásica (actualmente en discusión) asociada a determinados adenocarcinomas.

El objetivo terapéutico es estético. Podemos utilizar técnicas de crioterapia en las lesiones pequeñas y muy planas, y cirugía tangencial (electrobisturí) y curetaje del lecho para evitar las recidivas. En caso de la más mínima duda se realizará cirugía escisional (respetando los bordes) y estudio anatomopatológico (figura 3).

Queratosis actínica

También conocida como queratosis solar, ya que se produce por la exposición crónica a la radiación solar (o radiación ultravioleta), con el consiguiente daño a nivel epidérmico (queratinocitos), en determinadas personas con una mayor susceptibilidad (piel clara). Se considera un carcinoma *in situ* intraepidérmico, que puede malignizarse (muy variable según los estudios: 0,1-10% de los casos) y que aparece en áreas de fotoexposición (frente, dorso de la nariz, sienes, cuero cabelludo, pabellones auriculares, dorso de las manos, antebrazos). Caracterizada por lesiones maculopapulares eritematosas, asintomáticas o ligeramente pruriginosas, que se cubren de escamas adherentes, las cuales, tras desprenderse, dejan una superficie dañada y erosionada, áspera y rasposa al tacto. Existen variantes hipertróficas con desarrollo de placas o pápulas muy cornificadas, a veces similares a un cuerno cutáneo, y otras formas en las que el predominio lesivo es atrófico. Generalmente las lesiones se acompañan de otros tipos de alteraciones cutáneas derivadas de la fotoexposición crónica (fotoenvejecimiento), como por ejemplo la elastosis solar, las telangiectasias, la lentiginosis, etc.

La queratosis puede tener un tamaño muy variable (0,5-4 cm), y con frecuencia son varias las lesiones.

De entre las técnicas utilizadas en CM, las más utilizadas son la crioterapia

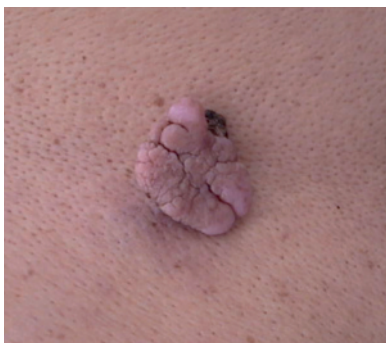

Figura 3. Queratosis seborreica

(nitrógeno líquido), el curetaje con electrocoagulación y la aplicación de 5-fluorouracilo tópico (5%).

Verrugas

Son tumores epiteliales de origen vírico, circunscritos y de tipo hiperqueratósico, originados por cualquier variedad del virus del papiloma humano (VPH), un virus ADN con más de ochenta formas que se transmite por contacto directo y/o por autoinoculación. En su manifestación interviene el estado de la inmunidad celular. Las lesiones son benignas con tendencia a la resolución espontánea, salvo en los pacientes inmunodeprimidos.

Verruga vulgar o común

Es el tipo más frecuente (20% de niños en edad escolar). Se observa como una pápula hiperqueratósica circunscrita, del mismo color de la piel, con superficie córnea y tacto rasposo, única o múltiple. Se localiza preferentemente en el dorso de las manos y de los dedos, seguido de la cara (verrugas filiformes), el cuello y el cuero cabelludo.

Su tratamiento variará en función del número, la localización y la edad del paciente. Por lo general, y en lo que atañe a la CM, se utilizará la crioterapia (menos en zonas cercanas a la matriz ungueal) cuando los queratolíticos tópicos fracasen, sola o asociada a ellos. En algunos países se combinan el curetaje y la cauterización con imiquimod.

Verruga plantar

Por lo general es dolorosa debido a su localización, que hace que se enclave por el peso corporal; su aspecto externo

es más parecido a una callosidad o dureza hiperqueratósica, de la que se diferencia por la ruptura de las líneas digitiformes superficiales de la piel y la presencia de puntos oscuros correspondientes a la trombosis papilar. A veces varias lesiones se agrupan formando una placa (verrugas en mosaico).

En esta localización están desaconsejadas la electrocoagulación y la cirugía. Lo más recomendado es el tratamiento combinado con curetaje, queratolíticos y crioterapia.

Verruga plana

Es una variedad causada por los serotipos 3 y 10 del VPH. Se caracteriza por lesiones ligeramente sobreelevadas (3-4 mm) localizadas con preferencia en el dorso de las manos, las muñecas, la cara y las piernas de niños y jóvenes. Su aspecto suele ser indistinguible de la piel normal, con un tacto menos raspos que en las otras variedades. Se extienden por autoinoculación, por lo que no es raro observar disposiciones lineales (fenómeno isomórfico).

Su tratamiento es similar al de la verruga común, aunque suele tener más problemática por su extensión y por el número de lesiones. La crioterapia y la aplicación de imiquimod son tratamientos habituales.

Otros tipos de verrugas

Para las verrugas anogenitales o condilomas acuminados, el tratamiento recomendado es la aplicación de podofilino (10-20%); si fracasa, añadir crioterapia.

Molusco contagioso

Infección cutánea viral (poxvirus), bastante frecuente en niños y jóvenes (puede llegar a considerarse en algunos casos una enfermedad de transmisión sexual), así como en personas inmunodeprimidas. Las lesiones papulares, únicas o múltiples (agrupadas o difusas), blanquecinas o del color de la piel normal, cupuliformes, de unos 2-5 mm de diámetro y frecuentemente umbilicadas, son bastantes características. Generalmente se transmiten por contacto directo o mediante objetos recientemente

contaminados, extendiéndose por auto-inoculación. Sus localizaciones principales son la cara (párpados), el cuello, el tronco, las extremidades y las zonas genitales. Por lo general son asintomáticas, aunque pueden ser pruriginosas o presentar una zona eczematosa perilesional. En sujetos inmunocompetentes se trata de una entidad autolimitada (6-9 meses), mientras que los pacientes inmunodeprimidos pueden presentar formas hipertrofiadas y/o extensas.

El tratamiento variará según la edad del paciente, la extensión y la localización de las lesiones. El método más simple es la incisión de la cúpula (previa anestesia tópica) y la expresión del contenido (muy útil en zonas periorbitarias). Es de elección la combinación de curetaje y crioterapia (2-3 sesiones).

Tumoraciones de origen vascular

Hemangioma común adquirido o «punto rubí»

Es un pequeño tumor vascular benigno observable como una pápula eritematosa brillante (punto rubí) de tamaño por lo general pequeño (<1 cm) y contenido vascular, que suele aparecer en el tronco a partir de la cuarta década de la vida, incrementándose su número con la edad (de aquí que también se denomine angio-ma senil). En algunos pacientes pueden llegar a presentarse más de cien lesiones.

Se trata de una lesión benigna y asintomática que no precisa tratamiento. En caso de duda diagnóstica, si el tamaño es superior a lo ordinario deberá realizarse cirugía escisional y remisión de muestra para su estudio. Si el tratamiento es sólo por motivos estéticos, aplicaremos crioterapia (el láser no es accesible dentro de las técnicas disponibles en nuestro nivel).

Granuloma piógeno o botriomicoma
Lesión vascular seudotumoral adquirida, de crecimiento rápido, secundaria a una proliferación vascular reactiva a diferentes agentes. Se expresa mediante un nódulo único exofítico, de color rojo brillante o marrón-violáceo, asintomático, con un tamaño entre 0,5 y 1,5 cm, que sangra fácilmente al mínimo roce;

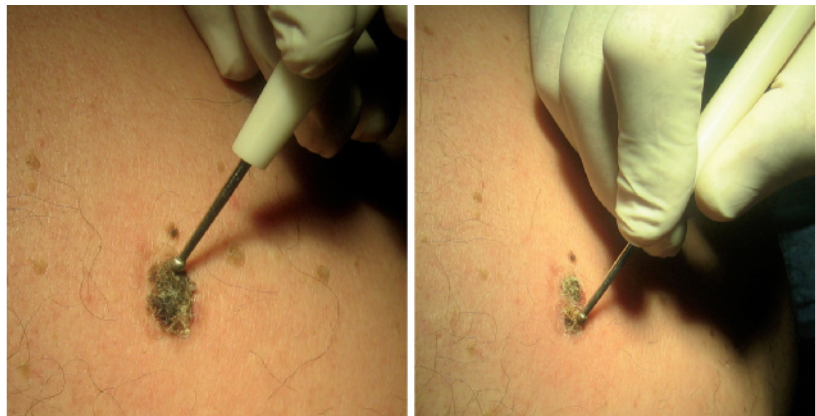

Figura 4. Hemangioma cutáneo

con frecuencia es pedunculado y suele presentar un collarite epidérmico característico que rodea la base del tumor. Su localización preferente es en los dedos de las manos y en la mucosa de los labios y gingival, aunque podemos observarlo en otros puntos.

Su tratamiento consiste en cirugía tangencial (curetaje) y electrocoagulación complementaria del lecho. En caso de recidiva, cirugía escisional.

Hemangioma capilar (nevo vascular)

Se trata de una neoplasia cutánea benigna bastante común y de tamaño variable. Aparte de la piel y las mucosas (más frecuentemente de la cabeza, el cuello y el tronco), puede aparecer en casi cualquier zona del cuerpo. Puede salir a cualquier edad, incluso a los pocos días después del nacimiento; es más frecuente en la mujer (5/1). Su aspecto puede variar desde pequeñas lesiones superficiales hasta grandes formaciones fibrolobulares. Por lo general, tras un crecimiento rápido inicial, suele detenerse e involucionar (figura 4).

En la piel, al ser lesiones epiteliales superficiales, podemos utilizar cirugía tangencial en las pediculadas y escisional en las más planas y extensas. En caso de duda diagnóstica, derivar.

Quistes cutáneos

Quiste epidermoide

Mal llamado «quiste sebáceo», ya que es una lesión quística constituida a par-

tir de elementos foliculares. Puede formarse a nivel epidérmico, dérmico o subcutáneo, y presenta un contenido blanquecino semisólido, caseoso y maloliente, mezcla de queratina, sebo y bacterias. Es el quiste cutáneo más frecuente (80-90%), y aparece en adultos jóvenes, en la cara, el cuello y la porción superior del tronco. Se manifiesta como un nódulo semiesférico dermohipodérmico, de consistencia elástica, fijado a la epidermis pero desplazable en su base profunda, con un tamaño entre 1 y 3 cm. Suele hallarse un orificio infundibular en el centro de su superficie, que facilita el diagnóstico. Es frecuente la sobreinfección, con inflamación y dolor y emisión de una secreción maloliente y purulenta.

El tratamiento consiste en técnicas de cirugía escisional simple, procurando no romper la cápsula para no dejar restos de pared que pudieran provocar recidivas. En caso de sobreinfección, primero drenar el contenido y realizar una cura local, valorando el uso de antibióticos; la exéresis se dejará para un momento posterior.

Quiste triquilemico (pilar o triquilemal)

Es el segundo tipo de quiste más frecuente. Se origina en la porción media del folículo y se caracteriza por contener una queratina abrupta y compacta, amarillenta, que puede llegar a calcificarse. En el 75% de los casos se aprecia relación familiar. Se localiza preferentemente

TEMA DE LA SEMANA

cirugía menor en atención primaria

en el cuero cabelludo (90%) como un nódulo profundo, de crecimiento lento, que puede ser asintomático durante varios años y adquirir gran tamaño. El aspecto clínico es similar al quiste epidermoide, y es múltiple en la mayoría de los casos (70%). En este caso el orificio de salida no puede observarse.

Su tratamiento consiste en técnicas de cirugía escisional, incluyendo la cápsula.

Nevo melanocítico

Neoplasia benigna muy frecuente, conocida como «lunar», habitualmente pigmentada. Se forma a partir de la proliferación de melanocitos (basal de la epidermis y bulbo folicular), que casi siempre se originan en la unión dermoepidérmica y, desde aquí, a medida que evolucionan, tienen tendencia a penetrar en la dermis. Las células que componen los nevos melanocíticos (lunares) se denominan células névicas y, a diferencia de los melanocitos, poseen escasas dendritas, se disponen en acúmulos o tecas y su contenido en melanina es variable. Suelen clasificarse en nevos melanocíticos congénitos (están ya presentes en el nacimiento) y nevos melanocíticos adquiridos (aparecen después del periodo perinatal). Desde el punto de vista histológico, los nevos se clasifican, según la localización de las células névicas en la piel, en nevos junturales o yuxtaepidérmicos, nevos compuestos y nevos intradérmicos.

Nevos melanocíticos congénitos

Según su tamaño suelen clasificarse en pequeños (<1,5 cm; el 14,9% de las lesiones desarrollan melanoma), medianos (1,5-20 cm) y gigantes (>20 cm; el 40% de los melanomas aparecen sobre este tipo de nevos). Deben ser sometidos a un seguimiento continuo (medición o fotografiado), y a partir de la pubertad plantearse su extirpación. Se empezaría por aquellos en los que se hubiera producido cualquier cambio morfológico, utilizando técnicas de cirugía escisional (respetando los bordes). Si una lesión se transforma en un nevo displásico deberá realizarse derivación inmediata. Los nevos de gran tamaño precisarán de atención quirúrgica plástica (figura 5).

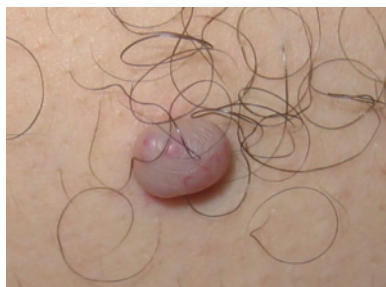

Figura 5. Nevo melanocítico congénito

Nevos melanocíticos adquiridos

Son muy frecuentes. El número de lesiones aumenta durante las primeras décadas de la vida (en individuos de raza blanca pueden llegar a contarse hasta 10-30 nevos; un número superior incrementa el riesgo de melanoma), durante la pubertad y en el embarazo. Suelen ser redondeados u ovals, sin sobrepasar los 6 mm de diámetro. Algunos son pilosos. El color varía del pardo al negro, aunque la pigmentación no siempre está presente. Cada lesión suele ser monocroma. En general tienen una forma regular y un color uniforme. Suelen ser estables aunque no estáticas, y evolucionan con la edad (inicialmente son maculopapulares, y cambian hacia aspectos cupuliformes y pediculados, polipomatosos o verrugosos). Su tamaño no es superior a 1,5 cm. En los hombres predominan en el tronco y en las mujeres en las piernas. Pueden aparecer en cualquier localización, incluyendo las mucosas, las palmas, las plantas y la matriz ungueal.

La conducta habitual ante este tipo de nevos es expectante. En caso de que se decida eliminarlos, se utilizará la cirugía escisional simple respetando bordes y remitiendo la muestra para su estudio. En aquellos casos muy superficiales, poco pigmentados y pediculados puede realizarse cirugía tangencial con electrocoagulación y estudio anatomopatológico de la muestra.

Dermatofibroma

También conocido como histiocitoma, es un tumor benigno de origen fibroblástico. Se manifiesta como una lesión nodular benigna de origen dérmico o dermoepidérmico, única o en número

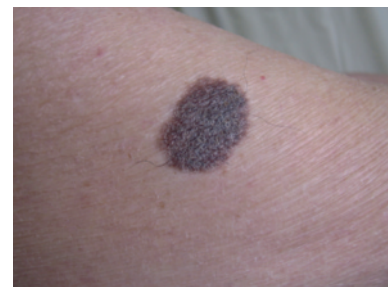

Figura 6. Dermatofibroma o histiocitoma

muy escaso, firme, con pigmentación muy variable (rosada, parda y hasta negro-azulada), redondeada u ovalada, de unos 0,5-2 cm, frecuente en adultos entre la tercera y la quinta décadas de la vida, destacando en el sexo femenino y en las extremidades inferiores. De crecimiento lento y, por lo general, asintomático. Un signo característico es el del «hoyuelo», que se obtiene cuando lo presionamos lateralmente.

El tratamiento se lleva a cabo por motivos estéticos, por lo que, salvo molestias o duda diagnóstica, se recomienda no extirparlo, ya que la cicatriz residual puede ser aún menos estética. La técnica recomendada es la escisional, remitiendo la muestra para estudio anatomopatológico (figura 6).

Lipoma

Lesión tumoral blanda de localización subcutánea, formada a partir de una proliferación de células adiposas procedentes del tejido graso y encapsuladas por tejido fibroso. Puede tener un tamaño bastante variable (desde un pequeño nódulo subcutáneo hasta una masa importante que deforma la región anatómica) y ser único o múltiple (en determinados pacientes pueden ser muy numerosos). Suele ser fácil de diagnosticar, por presentar palpación blanda, consistencia elástica y aspecto polilobulado, y ser desplazable y poco adherido. En pocas ocasiones puede ser doloroso. Las localizaciones más frecuentes son los hombros, la base del cuello, la espalda, las extremidades superiores e inferiores y la región de la nuca.

Por lo general no precisa tratamiento, aunque debe seguirse su evolución,

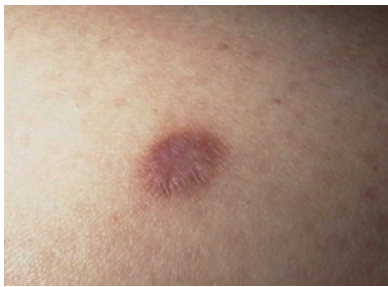

Figura 7. Lipoma

valorando su tamaño. Se extirparán aquellos que comiencen a tener unas dimensiones considerables y los que causen molestias, utilizándose para ello técnicas de cirugía escisional y subcutánea. Los localizados en la región sacra (asociación con espina bífida o meningocele) o facial o en zonas críticas deben ser derivados a cirugía plástica (figura 7).

Otras lesiones

Existe un número elevado de lesiones de carácter benigno que pueden ser susceptibles de solución quirúrgica desde las técnicas utilizadas en CM. Entre ellos encontramos los tumores benignos de las glándulas sudoríparas ecrinas (hidrocistoma ecrino, poroma, siringoma, etc.) y apocrinas (hidrocistoma apocrino, hidradenoma papilífero); lesiones de condromas cutáneos, presentes con cierta frecuencia en los dedos de las manos y los pies; acantomas de células claras; quistes dermoides, y un largo etcétera.

Sin embargo, también existen lesiones que, aun pudiendo ser afrontadas en CM, como norma general se recomienda derivarlas; es el caso del queratoacantoma, el lentigo sospechoso, las lesiones ulceradas o cualquier otra que nos plantee cualquier duda diagnóstica de benignidad.

Cuidados posquirúrgicos

Generalmente, tras la cirugía se instruye al paciente en los cuidados y la vigilancia de la herida quirúrgica (verbalmente y por escrito).

Aunque la curación suele ser rápida, a veces pueden ocurrir problemas menores que el paciente ha de conocer. Para ello debemos informarle y darle una hoja que

recoja estos problemas y recomendaciones. El texto debe ser claro y conciso, y utilizar términos habitualmente comprensibles por los pacientes. Se le entregará una hoja con las alteraciones o pequeños problemas (inflamación, infección, hemorragia, etc.) más habituales y que es posible que se presenten, explicando cuál debe ser la actitud ante ellos.

Si se ha suturado con puntos, deberán tenerse presentes los siguientes aspectos:

- Dolor. Una vez terminado el efecto de la anestesia podrá administrarse paracetamol. En caso de intervenciones sobre elementos bastante dolorosos, como es la uña, o con secuelas inflamatorias más importantes dejaremos pautado un antiinflamatorio no esteroideo (AINE) junto con paracetamol.
- Vendaje/apósito. Generalmente conviene revisar la herida a las 24-48 horas de la intervención, y aplicar un antiséptico (povidona yodada). En el cuero cabelludo es útil utilizar un recubrimiento mediante una capa de apósito plástico en aerosol (Nobecutan®), que podrá lavarse de forma superficial a las 24 horas. No deberán aplicarse tintes hasta la resolución de la herida.
- Exposición solar. Las heridas en proceso de cicatrización deben protegerse del sol (4-6 meses) mediante un filtro solar con factor de protección alto.
- Retirada de puntos. Dependerá de la localización anatómica. Hemos de tener en cuenta que a más días de permanencia mayor reacción inflamatoria, con peores resultados estéticos. Asimismo, cuanto menor sea el tiempo de sutura más probable será su reapertura o dehiscencia, sobre todo en las zonas de mayor tensión cutánea. Como sugerencia, se considera que en la cara la sutura se mantendrá de 4 a 5 días; en el cuero cabelludo, el tórax y el abdomen de 7 a 10 días; en la espalda y las extremidades superiores de 10 a 15 días, y en las extremidades inferiores de 12 a 20 días. Si dudamos de la duración correcta, podremos ir quitando puntos alternativamente, revisando la herida a las 48 horas.
- Profilaxis antitetánica. Tras sufrir cualquier herida traumática debemos revi-

sar el estado de vacunación del paciente, adoptando lo recomendado en los protocolos al respecto.

Complicaciones posquirúrgicas

Todo acto quirúrgico debe constar de un plan previo, una técnica quirúrgica y los cuidados postoperatorios pertinentes.

Si hemos realizado todos los pasos previos a cualquier intervención de CM de manera correcta, la posibilidad de sufrir un incidente de cierta importancia va a ser mínima. De todas formas, reflejamos las posibles complicaciones.

Complicaciones

de los anestésicos locales (AL)

- Síncope vagal. Es el más frecuente, y no se debe propiamente al uso del anestésico sino que suele estar originado por el miedo y el dolor.
- Efectos tóxicos del anestésico. Pueden darse en el sistema nervioso central, bien por su potencia (el más potente es bupivacaína), bien por su paso al torrente circulatorio, lo que ocurre cuando infiltramos zonas inflamadas o muy vascularizadas, y por la dosis.
- Reacción anafiláctica. Es poco frecuente con el grupo amídico (bupivacaína y mepivacaína).
- Interacciones farmacológicas. Siempre debemos tenerlas en cuenta.

Complicaciones

postoperatorias agudas

Necrosis

La necrosis es más propia de los colgajos cutáneos y de los injertos. En estos últimos, cuando se producen es casi siempre por una hemostasia incorrecta o porque se colocan en zonas poco vascularizadas. Para evitar el daño tisular en los bordes deberemos utilizar instrumental adecuado (pinzas de Adson, erinas). Además, evitaremos punciones, pinzamientos o tensiones innecesarios. El abuso de potencia con el electrobisturí puede ocasionar lesiones necróticas posteriores, por lo que debe utilizarse con la menor potencia necesaria (figura 8).

Dehiscencia de la sutura

Es recomendable evitar ejercicios bruscos en la zona intervenida, así como re-

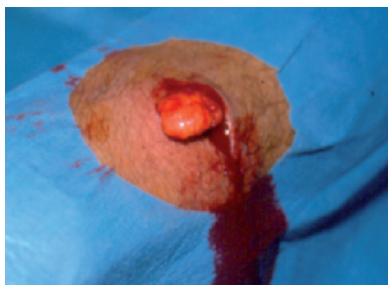

Figura 8. Complicaciones posquirúrgicas. Necrosis. Dehiscencia

tirar los puntos en la forma y el tiempo adecuados según las distintas localizaciones. El mayor riesgo ocurre precisamente en el momento de la retirada de los puntos.

Hemorragia-hematoma

La utilización de adrenalina mitiga estas complicaciones. Conviene haber realizado, antes de la intervención, una adecuada historia clínica sobre la toma de antiagregantes. Los AINE como ibuprofeno o ketoprofeno no alteran la agregación. Se puede intervenir utilizando heparinas de bajo peso molecular.

Una vez suturada la herida, si aparece un pequeño sangrado se tratará inicialmente con una presión local durante 10-15 minutos, ya que con ello se controlan la mayoría de sangrados. Si esto no ocurre, será necesario reabrir la sutura y realizar una hemostasia adecuada.

Infección

Generalmente ocurre entre el cuarto y el octavo día postintervención, y en muchos casos es consecuencia de procesos previos (necrosis y hematomas). La asepsia en el acto quirúrgico es fundamental, así como retirar los restos de material quirúrgico y utilizar las suturas más finas posibles. Si las condiciones de asepsia son las adecuadas, no tiene sentido la profilaxis antibiótica. Pese a todo, es un tema controvertido.

Daño neurológico

Con la anestesia puede producirse una lesión temporal que cesa cuando termina el efecto de ésta. La sensación de parestesia en la zona intervenida se suele recuperar con el tiempo, incluso en el

transcurso de los 10-14 meses siguientes. En CM es muy difícil seccionar un nervio si la intervención se ha evaluado perfectamente. No obstante, «ante la duda, abstenerse».

Seroma

Es raro en la CM. Puede ocurrir en intervenciones que generan espacios amplios, por lo que debemos revisar siempre esta posibilidad y, si sospechamos que puede ocurrir, dejar un drenaje.

«Orejas de perro»

Puede ocurrir que, cuando realizamos una sutura directa, quede una zona elevada en cada borde o en uno solo de ellos. Se soluciona extirpando el bloque con tejido subcutáneo (triángulos de Bürow), traccionando con una pinza de dientes o con un mosquito a fin de extirpar dicho bloque, con lo que aumentaremos la zona a suturar.

Complicaciones postoperatorias tardías

La más habitual es la formación de cicatrices patológicas.

Cicatriz hipertrófica y queloide

Ya hemos indicado que existe la posibilidad de que la cicatrización adopte un comportamiento patológico en determinados casos. Esto puede ocasionar que el paciente presente una cicatrización patológica tipo queloide, o simplemente más evidente y sobreelevada, es decir, una cicatriz hipertrófica. Insistimos en que antes de intervenir debemos preguntar si el paciente tiene antecedentes de mala cicatrización; si fuera así, sería un motivo de exclusión. Debemos tener

RECOMENDACIONES PRÁCTICAS

- No todos los abscesos son abordables desde atención primaria. Dependerá del tamaño, de su profundidad y de la región anatómica donde se encuentren. Su tratamiento debe ser siempre el drenaje quirúrgico.
- La biopsia es un proceso diagnóstico que requiere la elección de la técnica más adecuada para extirpar una pieza representativa de tejido de la lesión sospechosa y de la que queremos obtener una información histopatológica complementaria.
- Las lesiones cutáneas abordables son todas las benignas, ya que en caso de sospecha de malignidad debemos remitir al paciente a otro nivel más especializado.

un cuidado exquisito al realizar cualquier procedimiento (evitar tensiones añadidas a las heridas, coaptar perfectamente los bordes de las heridas, evitar dejar espacios muertos, evitar el uso de suturas absorbibles, que son más reactivas).

El queloide es una proliferación tisular postraumática de consistencia firme y superficie lisa, brillante y sobreelevada, que persiste en el tiempo y se extiende más allá del sitio original de la lesión; muchas veces se acompaña de prurito y dolor. Las cicatrices hipertróficas se presentan dentro de la zona lesional y tienden a aplanarse con el tiempo. La mayor frecuencia se da en los lóbulos auriculares, los hombros y la parte alta del dorso y posterior del cuello. Son más habituales en razas de piel oscura, incluyendo las orientales. ■

Bibliografía

- Barrera-Vigo MV, Tejera-Vaquero A, Mendiola-Fernández M, Cid J, Cabra-de Luna B, Herrera E. La biopsia ungüeal: un método diagnóstico de gran utilidad. *Actas Dermo-Sifiligráficas*. 2008; 99: 621-627.
- Delgado V, Fernández MA. Tratamiento quirúrgico de las onicopatías. En: Serrano S, Soto J, Moreno J, eds. *Dermatología cosmética*. Madrid: Aula Médica, 2002; 669-682.
- Fernández-Jorge B, Peña Penabaz C, García-Silva J. Tratamiento de la onicocriptosis con matricectomía química con fenol. *Piel*. 2009; 24: 46-51.
- Hruza GJ. Cirugía dermatológica: introducción y enfoques. En: Freedberg IM, Eisen AZ, Wolf K, Austen KF, Goldsmith LA, Katyz SI, Fitzpatrick TB, eds. *Dermatología en Medicina General*, 5.ª edición española. Buenos Aires: Editorial Médica Panamericana, 2001; 3.111-3.126.
- McGregor I. *Fundamental Techniques of Plastic Surgery and their surgical applications*, 10.ª edición. Oxford: Churchill Livingstone, 2000.
- Romero AR, Fernández JM, Fernández I, Vázquez JC. *Manual de Cirugía Menor en Atención Primaria*. Madrid: Ergon, 2008.